ÓRGANO OFICIAL DE LA FEDERACIÓN CANÓFILA MEXICANA A.C.

AÑO 12, NÚMERO 38, 2024. ISSN: 2007-5952

ACMEVEZ

ACTUALIDADES EN MEDICINA VETERINARIA Y ZOOTECNIA MÉXICO

CIRUGÍA EN 3D OFTALMOLOGÍA, UNA HERRAMIENTA PARA LA DOCENCIA.

ACTUALIDAD EN ANESTESIA EN CONEJOS *(ORYCTOLAGUS CUNICULUS)*

ENFERMEDAD VALVULAR MIXOMATOSA CRÓNICA EN UN PACIENTE DE LA RAZA POODLE: CASO CLÍNICO

LA PIEL, CONSIDERACIONES EN DERMATOLOGÍA GERIÁTRICA DE PERROS Y GATOS

FOBIAS SONORAS EN PERROS DOMÉSTICOS (*CANIS LUPUS FAMILIARIS*)

REPORTE DE CASO: ASPERGILOSIS EN UN DRAGÓN DE AGUA CHINO (*PHYSIGNATHUS COCINCINUS*)

fcm.mx

fci.be

escuelaveterinariafcm.edu.mx

acmevez

@acmevez

www.acmevez.mx

Escuela de Medicina Veterinaria
y Zootecnia en Pequeñas Especies FCM

MVZ FCM
MEDICINA VETERINARIA Y ZOOTECNIA EN PEQUEÑAS ESPECIES

¿Quieres ser un gran **Médico Veterinario Zootecnista en pequeñas especies?**

Somos tu mejor opción

Ponte en contacto
con nosotros, con gusto
te atenderemos.

MVZ FCM
MEDICINA VETERINARIA Y ZOOTECNIA EN PEQUEÑAS ESPECIES

SEP-RVOE-20193327
escuela@fcm.mx
www.escuelaveterinariafcm.edu.mx
*Los estudiantes de hoy, **líderes del futuro***

CONVOCATORIA

ASAMBLEA GENERAL ORDINARIA PARA SOCIOS ACTIVOS DE LA FEDERACIÓN CANÓFILA MEXICANA, VIGENTES EN SUS CUOTAS.

De acuerdo a lo establecido por el artículo número 20 capítulo IV de los Estatutos vigentes de la Federación Canófila Mexicana, AC., se convoca a todos los miembros activos de la misma, que estén al corriente en sus pagos, para que asistan a la Asamblea General Ordinaria de Socios Activos que se verificará de manera presencial en las instalaciones de la Federación Canofila Mexicana, AC, ubicada en Zapotecas 29, colonia Tlalcoligia, 14630, Tlalpan, Ciudad de México, a las 9:00 horas del día miércoles 13 de marzo de 2024.

ORDEN DEL DÍA.

1.- Bienvenida e instalación de la Asamblea.
2.- Lista de asistencia.
3.- Informe anual al Consejo Directivo con base en el Art. 12.
4.- Informe del Patronato.

REPORTE DE ACTIVIDADES ADMINISTRATIVAS.

- Informe de Registros.
- Informe de la Escuela de Medicina Veterinaria y Zootecnia en Pequeñas Especies FCM.
- Informe de Educación Continua (cursos, diplomados, Asociación Mexicana de Gatos y secretarios de juez).
- Informe sobre los Médicos Veterinarios Inspectores FCM y expedición de títulos.
- Informe de la Clínica para el control de enfermedades hereditarias, Banco de semen y Centro de reproducción.
- Informe del proyecto de ADN.
- Informe de la publicación de los órganos oficiales “Perros Pura Sangre”, “El Pastor Alemán en México”, “Actualidades en Medicina Veterinaria y Zootecnia México” y sitios web de la FCM.
- Informe de las actividades deportivas, de guardia y protección, agilidad, IPO y Pastor Alemán.
- Informe de Exposiciones.
- Informe de Jueces.
- Informe de Actividades por escrito de los miembros activos integrantes de la Federación Canófila Mexicana, AC, de acuerdo con el Art. 12, (excluyendo las actividades de juzgamiento y crianza).
- Informe de la Coordinación de Patrocinios.

5.- Cierre de Sesión.

De acuerdo a los Estatutos vigentes, Art. 19, únicamente podrán asistir a la Asamblea General los Asociados Activos que se encuentren al corriente en sus cuotas. Los Miembros Asociados podrán ser representados por su apoderado, quien a su vez deberá ser Socio Activo, designado mediante carta poder y previa comunicación a la FCM (Art. 22) .

De no haber quórum a la hora citada, se iniciará 30 minutos más tarde para que la Asamblea se celebre el mismo día con los asociados presentes (Art. 40).

Nota: se suplica a los socios activos confirmar su asistencia; así mismo, los exhortamos a presentarse a tiempo, para dar inicio puntualmente.

FEDERACION·CANOFILA·MEXICANA.AC

DIRECTORIO FCM

CONSEJO DIRECTIVO
Sr. Gerardo Heredia Velasco
Sr. Fujimoto Masanori Takahara
MVZ Manuel Rangel Quintanar
Sr. Juan Miranda Juárez
MVZ César Miguel Delgado Contreras
Sr. Oswaldo Alfaro Rivero
Lic. Teresa Rodríguez Yrízar

PATRONATO F.C.M.
MVZ José Luis Payró Dueñas
Sra. Eugenia Salazar de García
Sr. Juan Luis Martínez Gutiérrez
Sr. Juan Martínez Cruz
MVZ Jesús Andrés Villalobos Díaz

SOCIOS HONORARIOS
Sra. Geraldine Church
Dra. Phyllis H de Duffy
Sra. María Teresa Álvarez y Sienra
Sra. Luz de Gracia Roiz Corbalá

SOCIOS PROTECTORES
MVZ Valerie Vogt de Pesqueira
Lic. Patricia Rosado
CPA Ma. Eugenia Lieberman
MVZ Valerio Rivero Medina
Lic. Carlos Álvarez del Castillo

EDITOR RESPONSABLE
MVZ José Luis Payró Dueñas

DIRECTOR EDITORIAL
MVZ César Miguel Delgado Contreras

FEDERACIÓN CANÓFILA MEXICANA
MIEMBRO FEDERADO DE LA FÉDÉRATION CYNOLOGIQUE INTERNATIONALE (F.C.I.) THUIN, BELGUIQUE

En Ciudad de México
Tels: 55 56 55 93 30 y 55 56 55 93 44

www.fcm.mx
info@fcm.mx

CONAHCYT
CONSEJO NACIONAL DE HUMANIDADES CIENCIAS Y TECNOLOGÍAS

La FCM está registrada en RENIECYT
No. 1800058
Registro Definitivo

CONTENIDO

8 **REPORTE DE CASO: ASPERGILOSIS EN UN DRAGÓN DE AGUA CHINO (*PHYSIGNATHUS COCINCINUS*)**
Sergio Gómez Hernández*[1], Félix Leao Rodríguez Fierros[1]*, Mónica Itzel Breña Osornio[2], Luis Javier Ortega Hernández[3], Sebastián León Zetina[4], Olivia Lizeth Sánchez Cervantes[4].
[1] Licenciatura en Medicina Veterinaria y Zootecnia. Facultad de Ciencias Naturales. Universidad Autónoma de Querétaro.
[2] Faunaterra. Hospital Veterinario Exóticos y no Convencionales.
[3] Laboratorio Biocel. Especialistas en Diagnóstico Veterinario.
[4] Centro de Diagnóstico Veterinario Bajío.

18 **CIRUGÍA EN 3D OFTALMOLOGÍA, UNA HERRAMIENTA PARA LA DOCENCIA.**
Dr. Francisco Alvarado Barrera [1]
[1] Exprofesor de fundamentos de cirugía en oftalmología. Hospital de la ceguera, APEC.

24 **ACTUALIDAD EN ANESTESIA EN CONEJOS (*ORYCTOLAGUS CUNICULUS*)**
Eduardo Gutiérrez-Blanco[1], Kelly M. Uc-Herrera[1], Antonio Ortega-Pacheco[1], Carlos M. Acevedo-Arcique[2], Armando Aguilar-Caballero[1]
[1] Unidad de Enseñanza Médica. Departamento de Salud Animal y Medicina Preventiva. Facultad de Medicina Veterinaria y Zootecnia. Universidad Autónoma de Yucatán.
[2] Hospital Veterinario para perros y gatos. Facultad de Medicina Veterinaria y Zootecnia. Universidad Autónoma de Yucatán.

34 **ENFERMEDAD VALVULAR MIXOMATOSA CRÓNICA EN UN PACIENTE DE LA RAZA POODLE: CASO CLÍNICO**
[1]MVZ Alan Humberto Mendoza Langarica [2]MVZ, MC, Esp. Francisco Javier Herrera Molina [3]Dr. Sergio Soto Simental, [4]Dra. Maricela Ayala Martínez
[1]Hospital Veterinario Africare y CardioVet GDL, grupo HERGON. Puesto: Estancia, auxiliar y encargado de auxiliares en los departamentos de Medicina Interna y de Cardiología Veterinaria. Email: mvzalanmendoza@gmail.com, me213261@uaeh.edu.mx
[2]Hospital Veterinario Africare y CardioVet GDL, grupo HERGON. Puesto: Director y titular del Hospital Veterinario Africare y CardioVet GDL. Email: cardiovetgdlgrupo@gmail.com
[3]Profesor investigador tiempo completo del área Académica de Medicina Veterinaria y Zootecnia. Instituto de Ciencias Agropecuarias – Universidad Autónoma del Estado de Hidalgo. Email: sotos@uaeh.edu.mx
[4]Profesor investigador tiempo completo del área Académica de Medicina Veterinaria y Zootecnia. Instituto de Ciencias Agropecuarias – Universidad Autónoma del Estado de Hidalgo
Email: ayalam@uaeh.edu.mx, ayalammuaeh@gmail.com

48 **LA PIEL, CONSIDERACIONES EN DERMATOLOGÍA GERIÁTRICA DE PERROS Y GATOS**
MVZ. EMCPyG. MMVZ. Gerardo Alberto Hernández Alberto[1]
[1] Medicina interna y geriatría en perros y gatos; practica privada CDMX. healge1203@gmail.com

56 **FOBIAS SONORASEN PERROS DOMÉSTICOS (*CANIS LUPUS FAMILIARIS*)**
MVZ, EMCV (Etología Clínica) Amellalli Ramírez Ruiz

ACMEVEZ
ACTUALIDADES EN MEDICINA VETERINARIA Y ZOOTECNIA MÉXICO

Actualidades en Medicina Veterinaria y Zootecnia México Año 12, Número 38 Revista trimestral febrero - abril. Año 2024, es una revista editada por la Federación Canófila Mexicana, AC. Domicilio: Zapotecas 29, Colonia Tlalcoligia, México, DF. Email: info@fcm.mx Teléfono: 55 56 55 93 30. Editor Responsable: José Luis Payró Dueñas. Reservas de derechos al Uso Exclusivo No. 04- 2013-021909493400-102, ISSN: 2007-5952, ambos otorgados por el Instituto Nacional del Derecho de Autor. Número de Certificado de Licitud de Título Contenido 15828. Esta revista es propiedad de la Federación Canófila Mexicana, AC y es editada por César Miguel Delgado Contreras (Delco Fergo Editorial S.A. de C.V.) en convenio con la Federación Canófila Mexicana, AC. desde junio del 2012.

Prohibida la reproducción parcial o total sin la autorización escrita del Editor. Todos los Derechos Reservados Copyright La Federación Canófila Mexicana, AC, Delco Fergo Editorial SA de CV y César Miguel Delgado Contreras, no se hacen responsables de la información contenida en los anuncios ni en los artículos firmados. Los textos de los artículos, información, eventos, publirreportajes y anuncios impresos en cada edición de la revista Actualidades en Medicina Veterinaria y Zootecnia México, no necesariamente reflejan el punto de vista y el criterio de sus editores por lo que son los autores los únicos responsables de los contenidos que envían a Delco Fergo Editorial SA de CV para su publicación. Los editores no asumen ninguna responsabilidad por la información o promociones en todo lo editado.

COMITÉ CIENTÍFICO EDITORIAL

Director del Comité Científico Editorial

Gerardo Alberto Hernández Alberto

Jesús Marín Heredia

Eduardo Gutiérrez Blanco

Carlos Acevedo Arcique

Octavio Mejía Ponce

Marina Guadarrama Olhovich

Xóchitl Zambrano Estrada

Félix Leao Rodríguez Fierros

Danien Alberto Góngora

Jesús Andrés Villalobos Díaz

Daniel Madriz Rodríguez

DIRECTORIO EDITORIAL

DIRECTOR EDITORIAL
MVZ César Miguel Delgado Contreras
cesardelgado@fcm.mx

ASISTENTE EDITORIAL
Yolanda Marín Ramirez
yoli.marin@fcm.mx

CORRECCIÓN DE ESTILO
Román Delgado Sandoval

ARTE, DISEÑO Y REDES SOCIALES
LCG María Gisela Miranda Mena
g.miranda@fcm.mx

LCG Salvador Miranda Mena

RELACIONES PÚBLICAS
Y COMERCIALES
Ma. Fernanda Gómez González
fergomez@fcm.mx

Nora Luz Alfaro Zariñana

VENTA DE PUBLICIDAD
55 56 55 93 30 ext. 245
info@fcm.mx

SUSCRIPCIONES
(55) 56559330 EXT. 228/241
info@fcm.mx

www.acmevez.mx

Síguenos

acmevez

@acmevez

Te invitamos a revisar nuestra Revista Digital, la cual tiene más de 170,000 impactos por mes.

ACMEVEZ
ACTUALIDADES EN MEDICINA VETERINARIA Y ZOOTECNIA MÉXICO

MVZ FCM
MEDICINA VETERINARIA Y ZOOTECNIA EN PEQUEÑAS ESPECIES

ACMEVEZ

ACTUALIDADES EN MEDICINA VETERINARIA Y ZOOTECNIA MÉXICO

Visita nuestra web

Suscríbete al boletín

Lee las ediciones anteriores

Sigue nuestras noticias

Lee la edición digital

Anúnciate

Síguenos en:

acmevez

acmevez

acmevez

www.acmevez.mx

REPORTE DE CASO: ASPERGILOSIS EN UN DRAGÓN DE AGUA CHINO (*PHYSIGNATHUS COCINCINUS*)

Sergio Gómez Hernández*[1], Félix Leao Rodríguez Fierros[1]*, Mónica Itzel Breña Osornio[2], Luis Javier Ortega Hernández[3], Sebastián León Zetina[4], Olivia Lizeth Sánchez Cervantes[4].

[1] Licenciatura en Medicina Veterinaria y Zootecnia. Facultad de Ciencias Naturales. Universidad Autónoma de Querétaro.

[2] Faunaterra. Hospital Veterinario Exóticos y no Convencionales.

[3] Laboratorio Biocel. Especialistas en Diagnóstico Veterinario.

[4] Centro de Diagnóstico Veterinario Bajío.

* Correspondencia: Rodríguez-Fierros FL: felix.rodriguez@uaq.mx

PALABRAS CLAVE: Dragón de agua chino, aspergilosis

RESUMEN

Se recibió en consulta el caso de un dragón de agua chino (*Physignathus cocincinus*), macho, de un año de edad aproximadamente, que presentaba una masa en la segunda falange del miembro posterior izquierdo; de manera adicional, dicho paciente presenta hiporexia, letargia y condición corporal de 2/5.

Se realizaron estudios radiográficos para descartar que la lesión estuviera afectando al hueso. Posteriormente se efectuó un raspado del área afectada para estudio citológico, el cual mostró presencia de células inflamatorias sin otras estructuras relevantes, por lo que se sospechó de una lesión traumática posiblemente asociada a las condiciones del encierro.

Como terapia de mantenimiento se administró enrofloxacina (5 mg/kg) y prednisolona (3 mg/kg), además de modificaciones en el medio ambiente donde habitaba el ejemplar. Después del tratamiento y los cambios medioambientales, se observó mejoría notoria en el comportamiento y condición general del paciente.

Dos meses después, se presentó nuevamente a consulta debido a que el tejido inicialmente afectado desarrolló necrosis tisular con desprendimiento del tejido. Se envía el tejido a estudio histopatológico y se detectan hifas micóticas. Se realizó estudio micológico para determinar el agente causal específico del problema, el cual fue identificado como *Aspergillus nidulans*.

Se envió tratamiento basado en itraconazol (5 mg/kg) vía oral para eliminar la infección con respuesta favorable y sin observar secuelas asociadas al problema.

Aspergillus es un agente micótico ocasional en reptiles. Sin embargo, este caso toma especial relevancia ya que no se han reportado casos de la presencia del mencionado agente en esta especie, por lo que sería el primer caso de aspergilosis reportado en México.

Imagen 1. Lesión nodular en falange del miembro posterior izquierdo del paciente.

Imagen 2. Terrario inicial donde se encontraba el paciente.

DATOS BÁSICOS

Se presentó en el servicio de atención médica de Faunaterra, Hospital Veterinario Exóticos y no Convencionales, en el municipio de Corregidora, Querétaro, un ejemplar de dragón de agua chino (*Physignathus cocincinus*), macho, de aproximadamente un año de edad con desarrollo de crecimiento de una masa en la segunda falange (medial-lateral) del miembro posterior izquierdo con siete días de evolución (Imagen 1). El paciente presentó historia clínica de hiporexia, letargia, hiperpigmentación generalizada de la piel, principalmente en la zona afectada, de color marrón oscuro y condición corporal 2/5. Además de presentar laceración en el área rostral de la mandíbula inferior.

La alimentación se basaba únicamente en tenebrios y grillos juveniles de manera esporádica. Durante la anamnesis se determinó que el encierro donde se mantenía al ejemplar presentaba condiciones sub óptimas para el adecuado desarrollo del paciente, el cual correspondía a un encierro pequeño, temperaturas inferiores a las recomendadas (25°C), enriquecimiento ambiental limitado (Imagen 2).

De acuerdo a la ubicación donde se encontraba el área afectada, se decidió la realización de estudios radiográficos para determinar si existía alguna afección en la estructura ósea de la falange.

El estudio demostró que ninguna estructura ósea se encontraba comprometida (Imágenes 3 y 4).

LISTA DE PROBLEMAS

1. Hiporexia
2. Baja condición corporal
3. Letargia
4. Encierro inadecuado
5. Masa digital
6. Hiperpigmentación generalizada de la piel
7. Laceración mandibular

LISTA MAESTRA

1. Baja condición corporal (3)
2. Encierro inadecuado (3, 5, 6, 7)
3. Masa digital (5, 6)

DIAGNÓSTICOS DIFERENCIALES

1. Baja condición corporal
   a. Parasitosis
2. Encierro inadecuado
   a. Síndrome de mala adaptación
3. Masa digital
   a. Traumatismo
   b. Proceso infeccioso cutáneo
   c. Gota
   d. Hiperparatiroidismo nutricional secundario
   e. Carcinoma de células escamosas

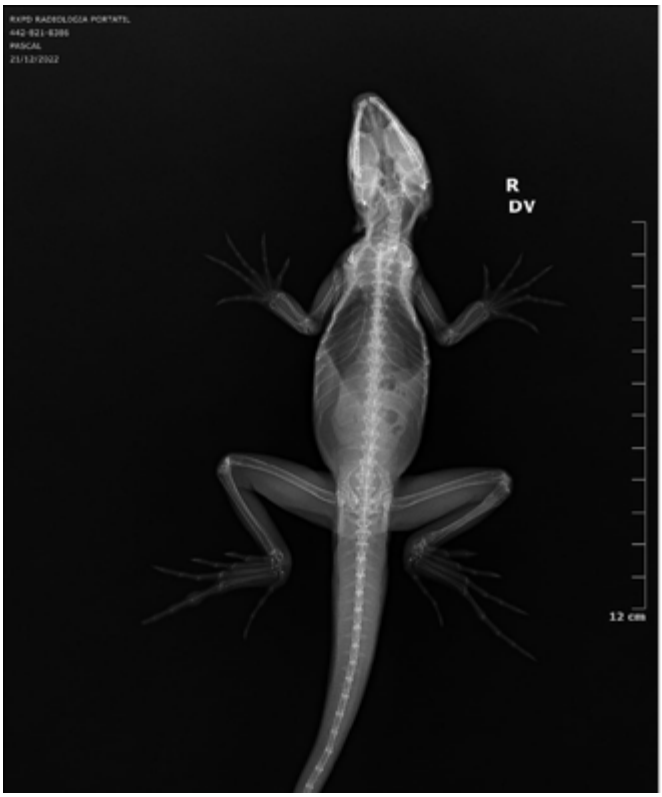

Imagen 3. Radiografía. Proyección Dorso-ventral. Agradecimientos a la empresa RX P&D, por la toma de las imágenes.

Imagen 4. Radiografía. Proyección Latero-lateral. Agradecimientos a la empresa RX P&D, por la toma de las imágenes.

DIAGNÓSTICOS PRESUNTIVOS

1. Traumatismo
2. Proceso infeccioso cutáneo
3. Gota
4. Carcinoma de células escamosas

PLAN INICIAL

Se recomendó realizar modificaciones en cuidados generales y el medio ambiente donde se desarrolla el ejemplar:

1. Aumento en el tamaño del encierro.
2. Utilización de termostatos en los aparatos de calefacción para mantener temperaturas constantes acorde a la especie (28°C-30°C).
3. Monitoreo de parámetros de humedad y temperatura con uso de termohigrometros digitales.
4. Mayor enriquecimiento en el encierro (troncos y ramas de distintos grosores, plantas, área destinada para nadar).
5. Brindar alimentación variada (grillos, cucarachas, tenebrios, zophobas).

Al no observar afecciones en el tejido óseo, se procedió a realizar frotis cutáneo del área afectada para estudio citológico. El estudio mostró moderada cantidad de heterófilos, rodeados de modesta cantidad de eritrocitos, así como pequeños grupos de diplococos en áreas focales del frotis, sin observar más elementos citológicos relevantes (Imagen 5).

Dicho hallazgo se interpretó como una inflamación heterofílica séptica con proliferación mesenquimatosa y moderadas atipias celulares. Debido a esto, se sospecha de una lesión traumática posiblemente asociada a las condiciones del encierro del ejemplar.

Como terapia de mantenimiento se administra, con base en las recomendaciones de Carpenter et. al. (2023), enrofloxacina (5 mg/kg) vía oral cada 24 hr por siete días y prednisolona (3 mg/kg) vía oral cada 24 hr por cinco días. Después del tratamiento y de los cambios medioambientales (Imagen 6), se observó mejoría notoria en el comportamiento y condición general del paciente.

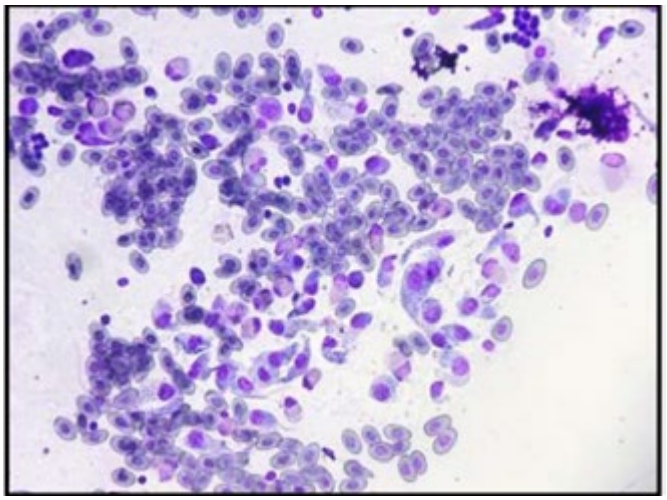

Imagen 5. Citología con abundantes eritrocitos, escasos heterófilos y diplococos

Imagen 6. Terrario modificado del paciente

Dos meses después de finalizado el tratamiento, el paciente se presenta nuevamente a consulta debido a que la falange inicialmente afectada presentó necrosis con desprendimiento del tejido (Imagen 7).

Se envió a estudio histopatológico, la lesión se describe como una periostitis heterofílica y necrótica discreta con presencia de abundantes

DRPRO®

Fine Care

- **cCRP**: Detecta Inflamación en perros de manera puntual y precisa.
- **fSAA**: Detecta inlfamación en gatos de manera puntual y precisa.
- **T4**: El indicador fundamental en el seguimiento de la función tiroidea.
- **TSH**: Uno de los indicadores más importantes para el diágnostico en las funciones tiroideas.
- **cPROG**: Indica el momento óptimo de la monta en el celo de la perra.

Hematología DH36

Modos para multi-animales disponibles, felino, canino y lepórido
(El modo de bovino, equino y ovino se puede personalizar)

- Excelente repetibilidad y rango de linealidad más amplio.
- Posición internos para reactivos lisantes.
- Impresora térmica incorporada, impresora externa compatible.
- Reactivos de Paquete pequeño y tamaño personalizados según necesidades.

Gasómetro

pH, pCO2, pO2, K+, Na+, Ca++, Cl-, Hct, Glu, Lac
En total 23 parámetros.
cH+, cH+(T), pH(T), pCO2(T), pO2(T), HCO3-atd, HCO3-std, BB(B), BE(B), BE(ecf), ct CO2, Ca++(7.4), AnGap, tHb(est), sO2(est), pO2(A-a), pO2(A-a)(T), pO2(a/A), pO2(a/A)(T), RI, RI(T), pO2/FI O2, pO2(T)/FI

Volumen de muestra: 80µL.
Tiempo de lectura: 30 segundos.

contacto@drpromed.com.mx 55 3650 6027



Imagen 7. Necrosis en la falange dos meses posterior al tratamiento inicial.

hifas micóticas intralesionales (Imágenes 8 y 9). Una vez identificada la lesión, se realizó estudio micológico para determinar el agente causal, el cual fue aislado e identificado como Aspergillus nidulans (Imagen 10).

Se manejó tratamiento, con las recomendaciones de Carpenter et. al. (2023), basado en itraconazol (5 mg/kg) vía oral cada 24 horas por 30 días para eliminar la infección, así como mantenimiento con silimarina (10 mg/kg) vía oral cada 24 horas por 30 días para evitar hepatopatías secundarias a la medicación, con respuesta favorable y sin observar secuelas asociadas al problema (Imagen 11).

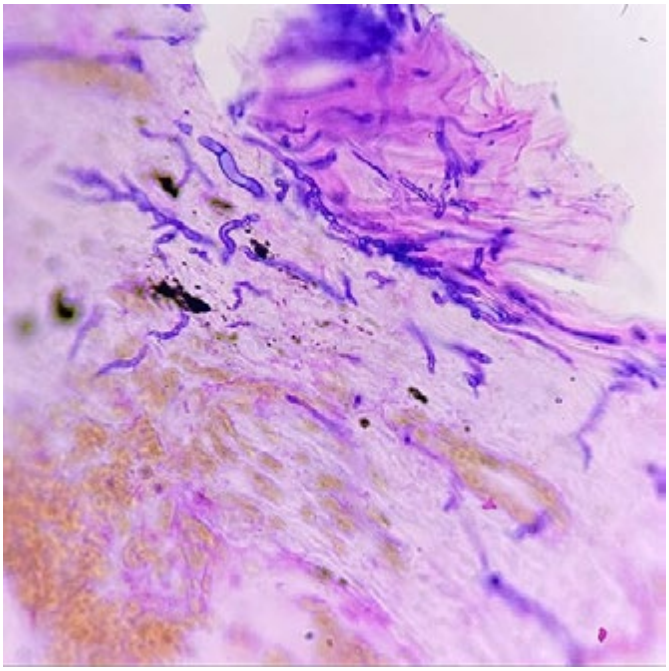

Imagen 8. Hifas micóticas intralesionales. Tinción H&E.

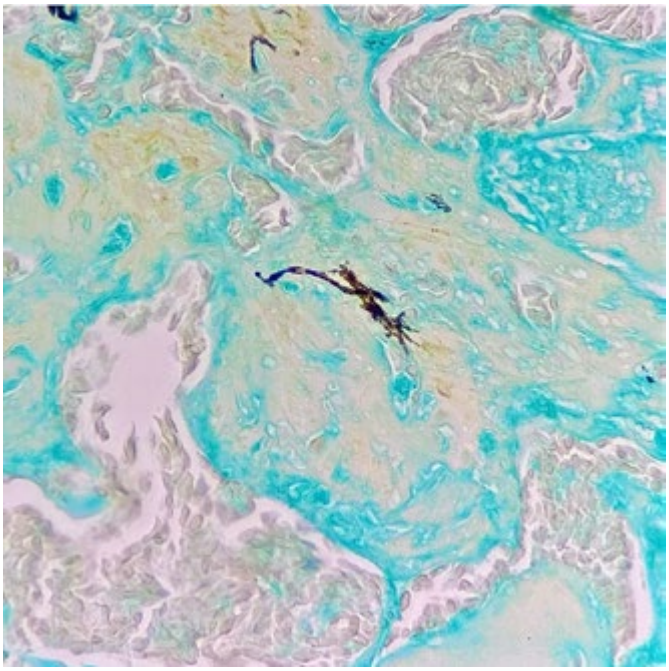

Imagen 9. Hifas micóticas intralesionales. Tinción Grocott-Gomori.

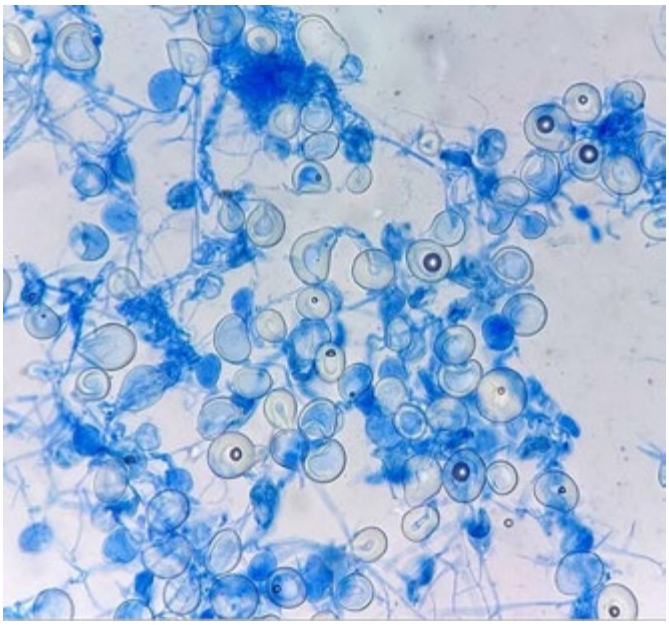

Imagen 10. Hifas hialinas septadas y conidióforos compatibles con A. nidulans.

DISCUSIÓN

Al día de hoy, en México no existen reportes de aspergilosis en *Physignathus cocincinus*, por lo que el caso clínico toma especial relevancia. Se han descrito numerosos casos de enfermedades micóticas en distintas especies de reptiles abarcando de un 0.4 % a 4 % de incidencias (Girling, *et.al.*, 2009).

Entre los hongos más comunes que se han aislado en este tipo de ejemplares se encuentran *Paecilomyces*, *Penicillium*, *Fusarium*, *Geotrichium*, *Mucor*, y *Aspergillus*; se han reportado también infecciones sistémicas por histoplasmosis, coccidiomicosis y criptococosis. (Jacobson *et. al.*, 2000).

En el caso de afecciones generadas por *Aspergillus*, se han aislado cepas de *A. fumigatus, A. niger* y *A. terreus*, tanto en infecciones cutáneas, como en infecciones diseminadas. (Villareal *et. al.*, 2020). En este caso clínico, se aisló Aspergillus nidulans, que había sido descrita en especies de fisiología homeotérmica como lo son aves y mamíferos (Seyedmousavi, *et. al.*, 2015), pero no se ha encontrado este agente causal en infecciones en reptiles.

Imagen 11. Paciente recuperado posterior al tratamiento.

Se ha reportado que infecciones por *Aspergillus* son promovidas por condiciones que comprometen el sistema inmunitario: deficiencias en el mantenimiento, humedad y/o temperaturas e higiene inadecuadas relacionadas al encierro son factores predisponentes (Raske, *et.al.*, 2012). Además al ser ectotermos, la temperatura corporal de estos animales fluctúa de manera más constante que en especies de aves y mamíferos, esta variación de temperatura favorece el crecimiento de hongos mesófilos en reptiles (Kim *et.al.*, 2016).

En nuestro caso, coincide que inicialmente el paciente se encontraba en condiciones inadecuadas de encierro, factor que indujo a una inmunosupresión del ejemplar, causando la infección micótica de manera secundaria, a partir de una lesión encontrada en la extremidad afectada, que de acuerdo a Seyedmousavi *et.al.* (2015), las lesiones cutáneas se han reportado como consecuencia de invasión del tejido a partir de una lesión traumática inicial.

Se reportó presencia de hifas de *Aspergillus* en lesiones cutáneas en extremidades anteriores de una tortuga almizclera (*Sternotherus odoratus*), así como en distintas especies de cocodrilos, en los que reportaron lesiones gingivales que fueron observadas en conjunto con dermatitis necrótica multifocal (Buenviaje, *et. al.*1994). Por otro lado, se ha aislado *Aspergillus terreus* en dos chuckwallas de San Esteban (*Sauromalus varius*), en la que reportan dermatitis necrótica (Jacobson *et. al.*, 2000). Existen también reportes de casos de aspergilosis cutánea en serpientes jarreteras (*Thamnophis sirtalis*), en serpientes ratoneras japonesas (*Elaphe climacophora*) y en serpientes maiceras (*Elaphe guttata g.*) (Girling, *et.al.*, 2009). Al igual que en otros reportes, en nuestro paciente se observó dermatitis necrótica del área afectada debido a infecciones por aspergilosis.

Estas infecciones generan principalmente lesiones en el sistema tegumentario, sin embargo, se han reportado también enfermedades sistémicas producidas por hongos (Canut, 2017). Se ha reportado aspergilosis pulmonar en dos anacondas verdes (*Eunectes murinus*), que a la evaluación post mortem se observaron lesiones multifocales en las escamas y en los pulmones (Miller *et.al.* 2004). Además, se ha encontrado neumonía fúngica asociada a *A. fumigatus* y *A. ustus* en ejemplares juveniles de aligátor americano (*Alligator mississippiensis*) (Buenviaje *et. al.* 1994). Se reportó un caso de muerte súbita en Korea en un cocodrilo siamés (*Crocodylus siamensis*) por aspergilosis sistémica (Kim *et.al.*, 2016). En nuestro paciente, la infección se limitó únicamente a una lesión localizada, no hubo presencia de diseminación de la infección que generaran lesiones multifocales. Así como no presentó prevalencia ni semiología que hiciera sospechar de infección sistémica.

Cowell *et. al.* (2020) menciona que las infecciones por *Aspergillus* se pueden asociar a procesos con presencia de hifas micóticas así como heterófilos, macrófagos y también infiltrado inflamatorio mixto. La citología de nuestro paciente se describe como inflamación heterofílica séptica con proliferación mesenquimatosa y moderadas atipias celulares, indicando así un proceso inflamatorio crónico, sin observarse agentes infecciosos, pudiendo relacionarse a la zona específica y tipo de muestreo, así como posible contaminación sanguínea, por lo que fue necesario la realización de otros estudios complementarios para poder llegar al diagnóstico definitivo. Por su parte, las lesiones encontradas en histopatología presentan una disposición radial de hifas micóticas, con tejido necrótico-hemorrágico a su alrededor y una respuesta inflamatoria variable, sobre todo crónica, con células gigantes multinucleadas que pueden estar fagocitando las células fúngicas (Galvin, 2018). La lesión es descrita en nuestro caso como una periostitis heterofílica y necrótica con presencia de hifas micóticas intralesionales, indicando que nuestro paciente presentaba un proceso inflamatorio de tipo micótico.

La información obtenida de la historia y el examen físico del paciente, dan indicios de enfermedad fúngica como diagnóstico presuntivo, en el cual, para confirmar el diagnóstico, se deben recolectar muestras para estudios de biopsia para evaluación histopatológica, así como la realización de un cultivo micológico (Schumacher, 2003). En nuestro caso, se realizaron estudios para complementar el diagnóstico: citología, histopatología y posteriormente micología, siendo este último el que dio el diagnóstico definitivo.

Debido a la escasez de información farmacológica de ciertas especies de animales exóticos, los médicos veterinarios usualmente extrapolan dosis de parientes cercanos o a veces relaciones lejanas interespecíficas. (Visvanathan, *et.al.*, 2023)

En infecciones micóticas, inicialmente el tratamiento se basa en la corrección de condiciones ambientales inadecuadas, así como la administración de agentes antimicóticos sistémicos (Schumacher, 2003). El ketoconazol se ha utilizado como tratamiento ante infecciones por hongos, sin embargo, este tiene menos efecto terapéutico sobre las especies de *Aspergillus spp.,* comparado frente a itraconazol y voriconazol (Visvanathan *et. al.*, 2023). Se reportó el uso de itraconazol en siete casos de aspergilosis cutánea en distintas especies de lagartos y serpientes; los cuales, una vez cesado el tratamiento, no mostraron reincidencia de las lesiones. Se utilizaron distintos protocolos de tratamiento de acuerdo al ejemplar en cuestión, manejando una dosis promedio de 6 mg/kg de itraconazol con un intervalo de 64 horas entre cada dosis y una duración de 163 días de tratamiento (Girling *et.al.*, 2009). En nuestro caso, el primer tratamiento a realizar con el paciente fueron cambios medioambientales y adición de enriquecimiento ambiental, posteriormente, se utilizó una dosis de 5mg/kg de itraconazol de acuerdo a las recomendaciones de Carpenter *et. al.* (2023) con un intervalo de 24 horas entre cada dosis y una duración de tratamiento de 30 días. En el cual el paciente presentó una respuesta favorable al tratamiento sin mostrar signos clínicos de la enfermedad a seis meses de haber cesado con el tratamiento. El itraconazol puede generar toxicidad hepático/renal (Galvin, 2018), se decidió añadir en el tratamiento con silimarina como terapia de soporte.

CONCLUSIÓN

Actualmente, existe una mayor demanda en la atención veterinaria para animales no convencionales debido a su aumento como animales de compañía, por lo que es de vital importancia conocer las distintas enfermedades que afectan a estas especies, para luego llegar a un diagnóstico e implementar el tratamiento adecuado. En esta ocasión, se abordó el caso de un dragón de agua chino con afección necrótica cutánea por *Aspergillus nidulans*, en la cual se implementaron distintos métodos de diagnóstico como lo fueron imágenes radiográficas, citología, histopatología y cultivo micológico para arribar a un diagnóstico definitivo y brindar el tratamiento oportuno. Es muy importante conocer la biología de cada especie para así brindar los mejores cuidados y reducir factores de riesgo de enfermedad, en nuestro caso, por ejemplo, al comenzar a trabajar con modificaciones en dieta y el encierro de nuestro paciente, se observó una mejoría notoria en la condición del ejemplar, que aunado con el tratamiento farmacológico específico a partir de la determinación del diagnóstico definitivo, permitió a nuestro paciente tener una recuperación completa.

BIBLIOGRAFÍA

1. Buenviaje, G. N., Ladds, P. W., Melville, L., & Manolis, S. C. (1994). Disease - husbandry associations in farmed crocodiles in Queensland and the Northern Territory. Australian Veterinary Journal, 71(6), 165–173. https://doi.org/10.1111/j.1751-0813.1994.tb03381.x
2. Carpenter, J. W., & Harms, C. (2023). Carpenter's exotic animal formulary. Saunders.
3. Estudio clínico-lesional, microbiológico y molecular de aspergilosis en especies exóticas - Repositorio Institucional de Documentos. (2017). Universidad de Zaragoza. https://zaguan.unizar.es/record/64070?ln=es
4. Girling, S. J., & Fraser, M. A. (2009). Treatment of Aspergillus species infection in reptiles with itraconazole at metabolically scaled doses. The Veterinary Record, 165(2), 52–54. https://doi.org/10.1136/vetrec.165.2.52
5. Jacobson, E. R., Cheatwood, J. L., & Maxwell, L. K. (2000). Mycotic diseases of reptiles. Seminars in Avian and Exotic Pet Medicine, 9(2), 94–101. https://doi.org/10.1053/ax.2000.4621
6. Kim, K.-T., Lee, S.-H., & Kwak, D. (2016). Sudden death of a Siamese crocodile (Crocodylus siamensis) due to systemic aspergillosis. The Journal of Veterinary Medical Science, 78(11), 1723–1726. https://doi.org/10.1292/jvms.16-0260
7. Miller, D. L., Radi, Z. A., Stiver, S. L., & Thornhill, T. D. (2004). Cutaneous and pulmonary mycosis in green anacondas (Euncectes murinus). Journal of Zoo and Wildlife Medicine: Official Publication of the American Association of Zoo Veterinarians, 35(4), 557–561. https://doi.org/10.1638/03-096
8. Myers, D. A., Isaza, R., Ben-Shlomo, G., Abbott, J., & Plummer, C. E. (2009). Fungal Keratitis in a Gopher Tortoise (Gopherus polyphemus). Journal of Zoo and Wildlife Medicine: Official Publication of the American Association of Zoo Veterinarians, 40(3), 579–582. https://doi.org/10.1638/2008-0219.1
9. Ramírez, G., & Lorena, A. (2019). Neumonía fúngica en iguana verde (Iguana iguana) alojada en el Centro de Recepción de Fauna Temporal de la ciudad de Bogotá. Bogotá : Universidad de Ciencias Aplicadas y Ambientales, 2019.
10. Raske, M., Lewbart, G. A., Dombrowski, D. S., Hale, P., Correa, M., & Christian, L. S. (2012). Body temperatures of selected amphibian and reptile species. Journal of Zoo and Wildlife Medicine: Official Publication of the American Association of Zoo Veterinarians, 43(3), 517–521. http://www.jstor.org/stable/41681870
11. Schumacher, J. (2003). Fungal diseases of reptiles. The Veterinary Clinics of North America. Exotic Animal Practice, 6(2), 327–335. https://doi.org/10.1016/s1094-9194(03)00013-6
12. Seyedmousavi, S., Guillot, J., Arné, P., de Hoog, G. S., Mouton, J. W., Melchers, W. J. G., & Verweij, P. E. (2015). Aspergillus and aspergilloses in wild and domestic animals: a global health concern with parallels to human disease. Medical Mycology: Official Publication of the International Society for Human and Animal Mycology, 53(8), 765–797. https://doi.org/10.1093/mmy/myv067
13. Valenciano, A. C., & Cowell, R. L. (2020). Cowell and Tyler's Diagnostic Cytology and Hematology of the Dog and Cat. Mosby.
14. Villarreal Román, G. (2020). Enfermedades fúngicas en mascotas no convencionales y fauna silvestre. https://repositorioinstitucional.buap.mx/items/31afa7e7-e50f-4ecc-81bf-2b059ed7226e
15. Visvanathan, N., Lim, J. Y. A., Chng, H. T., & Xie, S. (2023). A critical review on the dosing and safety of antifungals used in exotic avian and reptile species. Journal of Fungi (Basel, Switzerland), 9(8), 810. https://doi.org/10.3390/jof9080810

SOFTWARE VETERINARIO

Metodologías de diagnóstico y seguimiento, Facturación, Agenda, Transacciones en proceso, Multiespecie, Consentimientos, Inventarios.

Conoce las nuevas funcionalidades.

Agenda una CITA VIRTUAL para demo:

ó manda un correo a:
informes@squenda.com.mx

SmartZooft®
¡Animales Sanos... Veterinarias Rentables!

PIXAN CLOUD

Encuentra más información en nuestro sitio oficial web:
www.squenda.com.mx

SQUENDA®
Tu aliado tecnológico

CIRUGÍA EN 3D OFTALMOLOGÍA, UNA HERRAMIENTA PARA LA DOCENCIA.

Dr. Francisco Alvarado Barrera [1]

[1] Exprofesor de fundamentos de cirugía en oftalmología. Hospital de la ceguera, APEC.

PALABRAS CLAVE: cirugía 3D, oftalmología,docencia.

MARCO TEÓRICO

Los sistemas de visualización *Heads-Up* consisten en una cámara tridimensional (3D) de alta definición montada en el microscopio que envía imágenes directamente a una pantalla grande. En lugar de mirar hacia abajo a través de oculares estándar microscopio binocular (BM), el cirujano en la posición *"Heads-Up"* puede realizar microcirugía de alta precisión, procedimientos con la ayuda de gafas 3D polarizadas, pasivas para estereopsis.

Estudios anteriores se han centrado en la aplicación clínica del sistema 3D en los segmentos anterior y posterior. Cirugías mostrando los beneficios de la *Heads-Up*. Weinstock y cols., demostraron por primera vez la viabilidad de la tecnología asistida por 3D.

Se encontró que ofrece mayor comodidad para el cirujano primario. También redujo la intensidad de la endoiluminación, con una posible reducción del riesgo de daño a la retina, así como el aumento de la profundidad de campo y el contraste de color.[1]

Weinstock y Desai[1] informaron sobre los primeros casos de cirugía del segmento anterior utilizando una tecnología 3D. La idea revolucionaria era pasar de un microscopio quirúrgico tradicional a una visión frontal de un monitor de pantalla ancha. La estereopsis se garantizaba mediante dos cámaras fijas al microscopio operatorio que enviaban señales a un procesador central. Eckardt[2] reportó el primer uso en cirugía de retina y luego su experiencia en las primeras 400 vitrectomías, *Heads-up 3D Eye Surgery*: resultados de seguridad y revisión tecnológica después de dos años de uso diario.

A partir de entonces, numerosos artículos han ido reportando experiencias favorables utilizando el 3D en diferentes cirugías y diversas condiciones patológicas.

Todos ellos muestran, en comparación con el uso de microscopios estándar, resultados quirúrgicos similares, pero muchas ventajas importantes: mayúscula resolución incluso con el mayor aumento; visualización panorámica con un campo visual más amplio; posibilidad de reducir significativamente el poder de endoiluminación;

capacidad de aplicar filtros digitales a la imagen para mejorar la visibilidad de un determinado tejido o tinte; una posición más ergonómica del cirujano, al no verse forzado por los oculares del microscopio; destacado potencial docente impulsado por la imagen 3D compartida entre todo el personal del teatro. Cabe destacar que en un cuestionario de satisfacción publicado por Roman, el 3D obtuvo puntuaciones significativamente superiores al 2D en satisfacción general y en parámetros como comodidad, percepción de profundidad, simplicidad de uso y enseñanza.[2]

PLANTEAMIENTO DEL PROBLEMA

El microscopio quirúrgico en oftalmología sólo permite la visualización entre cirujano y asistente. Señalado en flechas (Fotografías 1 y 2).

Fotografías 1 y 2.
Oculares sólo para cirujano y asistente.

JUSTIFICACIÓN E IMPACTO DEL ESTUDIO

Desde el punto de vista de docencia, es una herramienta para que los alumnos y profesionales del área puedan visualizar los procedimientos en tiempo real y con estereopsis (profundidad de campo) (Fotografías 3 y 4).



Fotografías 3 y 4. El sistema 3D para visualización de docentes/alumnos. (El procedimiento se observa directo en pantalla)

OBJETIVO DEL ESTUDIO

Mostrar las ventajas de esta tecnología ya disponibles en el área de oftalmología veterinaria. Fotografía 5.

Hay una mejor retroalimentación entre el docente y alumnos al realizar técnicas quirúrgicas.

Fotografía 5 Cirugía 3D en los quirófanos de IVO. Foto: J. Casanova

MATERIAL Y MÉTODOS

Todas las operaciones se realizaron utilizando el sistema quirúrgico vitreorretiniano ingenuity 3D visualitation. (Alcon Laboratories, Inc. Fort Worth, TX, EE. UU).

RESULTADOS

Uno de los estudios menciona que el método heads-up fue generalmente favorecido sobre la microscopía tradicional. Resolución de imagen (calificación promedio, 6,71; p =0,0179), ergonomía (valoración media, 6,64; p = 0,05), profundidad percepción (calificación promedio, 7,36; p = 0,0015), campo de visión (calificación promedio, 7,71; p < 0,0001) y el valor educativo (calificación promedio, 9,86; p < 0,0001) fueron calificados como significativamente mejores para el método heads-up. Sin embargo, a pesar de tener una puntuación media ligeramente superior, la viabilidad técnica (calificación media, 5,79; p = 0,1814) no fue calificado como significativamente mejor con el método mano a mano.[3]

En una evaluación retrospectiva de 241 cirugías vitreorretinianas consecutivas realizadas por el mismo cirujano utilizando microscopía convencional (grupo CM) durante un período de un año versus el sistema NGENUITY (grupo 3D). Durante un período consecutivo de un año. Se incluyeron para el estudio cirugías vitreorretinianas para el tratamiento del desprendimiento de retina (DR) (98 cirugías), agujero macular (MH) (48 cirugías) o membrana epirretiniana (ERM) (95 cirugías). Se dividieron un total de 138 y 103 ojos en grupos 3D y CM, respectivamente. No encontramos diferencias en las tasas de recurrencia de RD a los tres meses postoperatorios (10 % versus 18 %, p=0,42), cierre de MH (82 % versus 88 %, p=0,69) o disminución en el espesor macular central de las MER (134 ±188 µm versus 115±105 µm, p=0.57) entre los grupos 3D y CM, respectivamente. La duración de la cirugía y el pronóstico visual también fueron similares entre ambos grupos.[4]

DISCUSIÓN

Durante las cirugías 3D, la cantidad de iluminación fue del 10 %, mucho menos si se compara con la cirugía convencional en la que con aproximadamente el 35 % de luz, se obtiene una iluminación mínima adecuada. Estos ajustes se utilizaron para reducir el riesgo de fototoxicidad informado previamente en la cirugía, manteniendo al mismo tiempo una calidad de imagen óptima.[3]

Como se describe en la literatura y según la experiencia de nuestro equipo quirúrgico, así como de nuestros estudiantes de medicina y enfermeras cuando estaban equipados con gafas 3D en el quirófano, el sistema *Heads-Up* ofreció una mejora en enseñanza, permitiendo a todo el equipo ver la cirugía con la misma alta definición. Con los binoculares estándar microscopio, sólo el cirujano principal disfruta de una vista estéreo de alta calidad del campo quirúrgico y, a veces, su ayudante también la

recibe. Los observadores restantes no aprecian la profundidad de campo y la vista 3D necesaria para realizar maniobras precisas como disecciones. La comodidad del asistente puede verse limitada con el BM ya que tiene que colocar la lente de contacto en el campo, mientras monitoriza su ángulo a través de los oculares; esto puede ser un desafío y limitar la visualización quirúrgica. En el 3D el sistema de visualización ofrece al alumno mucha más comodidad y favorece su atención centrada.[2]

Los sistemas de visualización quirúrgica 3D Heads-up permiten a los cirujanos oftálmicos reemplazar los oculares de los microscopios quirúrgicos convencionales con cámaras que retransmiten una imagen en una pantalla frente a ellos. Los estudios publicados ya han informado sobre el uso de estas tecnologías en cirugía vitreorretiniana, pero sólo unos pocos estudios han incluido grandes series de pacientes.[4]

CONCLUSIONES

El uso diario a largo plazo de los sistemas de visualización frontal 3D demostró su seguridad y excelente potencial de enseñanza en todos los subtipos de cirugía oftálmica, con una mayor confianza de los cirujanos para la cirugía de retina y cataratas.

El sistema de visualización 3D parece ser al menos tan seguro, eficiente y cómodo como el estándar de microscopio quirúrgico. Nosotros notamos una reducción significativa en la duración del procedimiento directamente relacionada con la utilización de 3D.[2]

BIBLIOGRAFÍA

1. Berquet, F., Henry, A., Barbe, C., Cheny, T., Afriat, M., Benyelles, A.-K., ... Arndt, C. (2020). Comparing Heads-Up versus Binocular Microscope visualization systems in anterior and posterior segment surgeries: a retrospective study. Ophthalmologica. doi:10.1159/000507088
2. Del Turco, C., D'Amico Ricci, G., Dal Vecchio, M., Bogetto, C., Panico, E., Giobbio, D. C., ... La Spina, C. (2021). Heads-up 3D eye surgery: Safety outcomes and technological review after 2 years of day-to-day use. European Journal of Ophthalmology, 112067212110128. doi:10.1177/11206721211012856
3. Palacios, R. M., de Carvalho, A. C. M., Maia, M., Caiado, R. R., Camilo, D. A. G., & Farah, M. E. (2019). An experimental and clinical study on the initial experiences of Brazilian vitreoretinal surgeons with heads-up surgery. Graefe's Archive for Clinical and Experimental Ophthalmology.
4. Kantor P, Matonti F, Varenne F, Sentis V, Pagot-Mathis V, Fournié P, Soler V. Use of the heads-up NGENUITY 3D Visualization System for vitreoretinal surgery: a retrospective evaluation of outcomes in a French tertiary center. Sci Rep. 2021 May 11;11(1):10031. doi: 10.1038/s41598-021-88993-z. PMID: 33976247; PMCID: PMC8113355.

ACTUALIDAD EN ANESTESIA EN CONEJOS *(ORYCTOLAGUS CUNICULUS)*

Eduardo Gutiérrez-Blanco[1], Kelly M. Uc-Herrera[1], Antonio Ortega-Pacheco[1], Carlos M. Acevedo-Arcique[2], Armando Aguilar-Caballero[1]

[1] Unidad de Enseñanza Médica. Departamento de Salud Animal y Medicina Preventiva. Facultad de Medicina Veterinaria y Zootecnia. Universidad Autónoma de Yucatán.

[2] Hospital Veterinario para perros y gatos. Facultad de Medicina Veterinaria y Zootecnia. Universidad Autónoma de Yucatán.

PALABRAS CLAVE: anestesia, conejos

INTRODUCCIÓN

Los conejos actualmente se han vuelto populares como animales de compañía, por lo que frecuentemente acuden a revisiones médicas que involucran procedimientos anestésicos. Se ha considerado un reto anestesiar a estos animales, ya que se deben tener consideraciones específicas para su manejo (Gardhouse y Sánchez, 2022). Entre ellas, algunas características anatómicas como la vía aérea estrecha y características fisiológicas como termorregulación inestable, al ser sensibles a la hipotermia e hipertermia por no contar con grasa parda. Por otra parte, debido a que estos animales son presa, tienden a ocultar signos de dolor y son fáciles sujetos a estrés (Muñoz *et al.*, 2019). Es importante conocer la fisiología de los pacientes y causas de las complicaciones anestésicas más comunes, para poder diseñar un plan anestésico exitoso (Grimm *et al.*, 2015).

En general y de manera comparativa con perros y gatos, la mortalidad perianestésica se ha reportado tan alta como del 64 % (Brodbelt *et al.*, 2008). Esta mortalidad se ha asociado con indistintos anestésicos, por lo que desarrollar métodos de anestesia seguros y eficaces, ha sido difícil en conejos, lo que indica la necesidad de mejorar las técnicas pre, intra y post anestésicas y analgésicas en estos animales (Topal *et al.*, 2023).

Las opciones anestésicas actuales incluyen, dentro de la anestesia general, a la anestesia total intravenosa (TIVA), la anestesia inhalatoria y la parcial intravenosa (PIVA). Por su parte, las técnicas de anestesia y analgesia loco-regional han ganado popularidad, utilizándose cada vez de manera más frecuente, de manera adjunta a la anestesia general. Esto ha conducido a un menor requerimiento de anestésicos generales, lo que ha ayudado a disminuir el riesgo anestésico (Quesada *et al.*, 2022).

El objetivo de este trabajo es realizar una revisión actualizada sobre las principales técnicas anestésicas en conejos.

La preparación preanestésica

En general se considera que los conejos no deben hacer ayuno, ya que estos animales no vomitan. Deben preferentemente estar en un sitio libre de estrés, con el tiempo suficiente para habituarse a su jaula de contención. El manejo debe ser gentil, sin forcejeos, para poder realizar el examen preanestésico. Consideraciones previas a la valoración pueden incluir la toma de muestras sanguíneas para determinar los componentes sanguíneos del hemograma y la bioquímica clínica. El resultado de estos estudios, aunado a la historia clínica y la valoración física, darán la pauta para la clasificación ASA y planeación de la estrategia anestésica-analgésica.

Cuando se ha planeado la anestesia general inhalatoria con la utilización de un tubo orotraqueal o un dispositivo supraglótico, es necesario lavar los carrillos y cavidad oral con agua corriente (V.gr. con una jeringa sin aguja), esto con la intención de evitar la introducción inadvertida de contenido alimenticio en la vía respiratoria.

En la premedicación debe siempre incluirse junto con los tranquilizantes, un plan de analgesia. Dentro de los tranquilizante-sedantes más usados se encuentran fenotiacinas como la acepromacina, benzodiacepinas como el diazepam y midazolam, y agonistas de los receptores alfa-2 adrenérgicos como la xilazina, medetomidina y dexmedetomidina. Dentro de los analgésicos opioides se han utilizado con éxito buprenorfina y butorfanol (Heard, 2007). El tramadol ha fallado en generar analgesia en conejos cuando se ha utilizado de manera conjunta con midazolam y ketamina (Oguntoye *et al.*, 2018).

Anestesia general

Como sugerencia inicial general NO se recomienda el uso de tiletamina-zolazepam en esta especie, debido a que causa necrosis tubular renal en el transcurso de los primeros siete días tras su administración, sin embargo, es importante aclarar que el grado de deterioro renal es dosis-dependiente. Por otra parte, se debe considerar que los conejos tienen la capacidad de biotransformar rápidamente los fármacos debido a su alta tasa de metabolismo; esto promueve que las dosis de los fármacos tranquilizantes y anestésicos serán más altas en estos animales que en otros mamíferos de manera comparativa (Heard, 2007).

Distintas combinaciones de fármacos se han ensayado en conejos para realizar anestesia fija o inyectada. En un estudio realizado por González-Gil *et al.*, (2015) se evaluaron los efectos de tres dosis de dexmedetomidina a 0.05, 0.15 y 0.25 mg/kg y ketamina a 35 mg/kg con o sin buprenorfina a dosis de 0.03 mg/kg, sobre la función corticoadrenal en conejos; concluyendo que la combinación dexmedetomidina - buprenorfina redujo los niveles séricos de glucocorticoides; los cuales se relacionan con estrés.

Cardoso *et al.*, (2019) evaluaron los efectos cardiopulmonares y sedantes en conejos de la ketamina en combinación con, ya sea acepromazina ó diazepam, ó dexmedetomina ó midazolam ó xilazina. En general se observó que la combinación con dexmedetomidina y xilazina, indujo una ligera hipoxemia, hipercapnia y acidosis respiratoria. Con base a este estudio podría recomendarse la suplementación de oxígeno en los pacientes que reciban esas combinaciones.

Anestesia parcial intravenosa.

La anestesia parcial intravenosa (PIVA) se refiere a la administración de fármacos anestésicos-analgésicos inyectados por infusión continua en conjunto con la anestesia general inhalatoria. Se precisan concentraciones alveolares mínimas (CAM) y requerimientos de anestésicos

inhalatorios más bajos, por lo que pueden proporcionar un manejo anestésico más seguro. En un estudio realizado por Luca *et al.*, (2020) se evaluó la farmacocinética de la ketamina después de una infusión intravenosa constante en conejos anestesiados con isoflurano. Se demostró que, en los conejos sanos y anestesiados con isoflurano, la ketamina y su metabolito norketamina tuvieron volúmenes de distribución moderados y aclaramientos rápidos. Obteniendo parámetros útiles para determinar los protocolos PIVA utilizando ketamina con isoflurano.

Chae *et al.*, (2021) señalaron que en los conejos que fueron anestesiados con ketamina, xilazina e isoflurano, se observó un incremento en la presión intraocular (PIO) de 12 mmHg cuando se mantuvo la anestesia inhalatoria con isoflurano como agente único y cuando se utilizó únicamente xilazina y ketamina la PIO redujo 5 mmhg. La premedicación redujo los efectos de la PIO elevada. Sin embargo, el aumento de la PIO después del isoflurano en conejos en este estudio parece ser específico de esta combinación de anestésico y especie animal.

Anestesia total intravenosa (TIVA)

La TIVA se realiza a través de la administración contínua de infusiones (CRI) para proporcionar anestesia intravenosa en conejos y lograr un equilibrio entre los fármacos y así reducir dosis de otros medicamentos, proporcionar inconsciencia, inmovilidad, analgesia y relajación muscular (Gardhouse y Sánchez, 2022). En un estudio realizado en conejos sometidos a procedimiento quirúrgico, en el que se utilizó propofol (0.8 mg/kg/min) o propofol (0.8 mg/kg/min) –ketamina (0.1 mg/kg/min) en infusión continua se observó que, en todos los tratamientos, los conejos presentaron depresión respiratoria clínicamente significativa, sin embargo, la infusión de la combinación de propofol-ketamina potencializó la anestesia dando un mejor mantenimiento de la frecuencia cardíaca (Cruz *et al.*, 2010).

Topal *et al.*, (2023) estudiaron los efectos de la administración de ketamina-diazepam, tiletamina-zolazepam y propofol por infusión continua, en conejos premedicados con xilazina. Se observó que en el grupo propofol hubo una caída en la frecuencia respiratoria e hipercapnia por hipoventilación. Al realizar histopatología de riñón se observaron varios grados de degeneración vacuolar tubular, donde el grupo de infusión con Tiletamina-zolazepam, demostró mayor degeneración que la combinación Ketamina-Diazepam.

Hedenqvist *et al.*, (2013) realizaron TIVA con sufentanilo-midazolam en conejos, demostrando un período de latencia corto, acompañado de procesos de inducción y recuperación más suaves, pero con marcada hipotensión y depresión respiratoria, que requirieron ventilación mecánica, siendo una alternativa considerable para realizar en estas especies, siempre y cuando se tomen las precauciones de la ventilación espontánea o asistida.

Anestesia inhalatoria

La anestesia inhalatoria es producida a través de fármacos vaporizados en combinación con oxígeno, hasta producir un estado de inconsciencia. Los anestésicos inhalados como isoflurano y sevoflurano, se utilizan habitualmente en conejos para la inducción y su mantenimiento; aunque se asocian a hipotensión marcada cuando se usan como agentes únicos (Barter y Epstein 2013).

La administración del isoflurano, con máscara, se correlaciona con mayor estrés comparativamente con el sevoflurano. Esto se debe a la pungencia o capacidad de irritación de la vía respiratoria, la cual es mínima para el sevoflurano y moderada-alta para el isoflurano. El estrés generado puede inducir hipertermia y arritmias cardiacas que pueden generar muerte súbita.

La premedicación y la inducción previa con el anestésico inyectado previene, en gran medida, de estas reacciones negativas. Por otra parte, es importante señalar que la administración de la anestesia inhalatoria con máscara, genera mayor polución de anestésico, ya que las máscaras no sellan por completo, conduciendo a la contaminación del prosector y del ambiente (Figura 1). De esta forma, la manera más adecuada para la administración de la anestesia inhalatoria es realizando la entubación orotraqueal o utilizando dispositivos supraglóticos (Figura 2), ambos con sus ventajas y desventajas.

La intubación orotraqueal en conejos es considerado un procedimiento complejo, la epiglotis no es visible incluso con la ayuda de un laringoscopio (Figura 4). Recientemente se ha popularizado el uso de los dispositivos supraglóticos para la administración de anestésicos inhalatorios y facilitar la ventilación asistida (Figura 3).

Fusco *et al.*, (2021) al comparar la intubación orotraqueal vs. el uso del dispositivo supraglótico, demostró una mayor tasa de éxito al utilizar estos últimos, considerando un 100 % de efectividad al primer intento de posicionarlo, encontrando entre otras ventajas la fácil colocación en tiempo más corto, además de menos intentos de intubación. La técnica de intubación a ciegas con tubo endotraqueal requirió más de dos intentos, encontrándose hallazgos endoscópicos de traumatismo laríngeo de leve a moderado. Sin embargo, Bruce y Brennan (2023) señalan que el uso del tubo orotraqueal resulta un mejor control de la ventilación en conejos debido al cambio de posición que puede surgir en ellos, ya que el dispositivo supraglótico puede moverse y ocluirse durante el procedimiento anestésico. De igual manera, ventilación asistida con presión positiva superior a 8 cm de H20 puede generar fugas al no garantizarse un sello perfecto.

Para la administración de la anestesia inhalatoria se pueden utilizar máquinas de anestesia

Figura 1. Administración de anestesia inhalatoria vía máscara.

Figura 2. Dispositivo supraglótico.

Figura 3. Administración de anestesia inhalatoria vía dispositivo supraglótico.

con circuitos de NO reinhalación; entre ellos, los más comunes son el Bain (Figura 5) y el Jackson-Rees (Figura 6), los cuales deberán utilizarse con un flujo de oxígeno mínimo de 300 mL/Kg/min para evitar la reinhalación de dióxido de carbono.

En un estudio realizado por Moutinho (2010), se comparó la anestesia inhalatoria en conejos inducida y mantenida con isoflurano vs. sevoflurano. Se observó que el sevoflurano produjo menos tiempo de inducción y una mejor calidad en la misma, comparativamente con el isoflurano, si bien el tiempo de recuperación fue similar entre isoflurano y sevoflurano. De igual forma, se observó que el sevoflurano produjo menos hipotensión, manteniendo la temperatura corporal de mejor manera que el isoflurano. Finalmente, se demostró que ambos fármacos generaron depresión cardio-respiratoria aunque el sevoflurano se asoció con menos efectos adversos y fue más tolerado por los animales debido a su mínima pungencia.

Anestesia local y regional

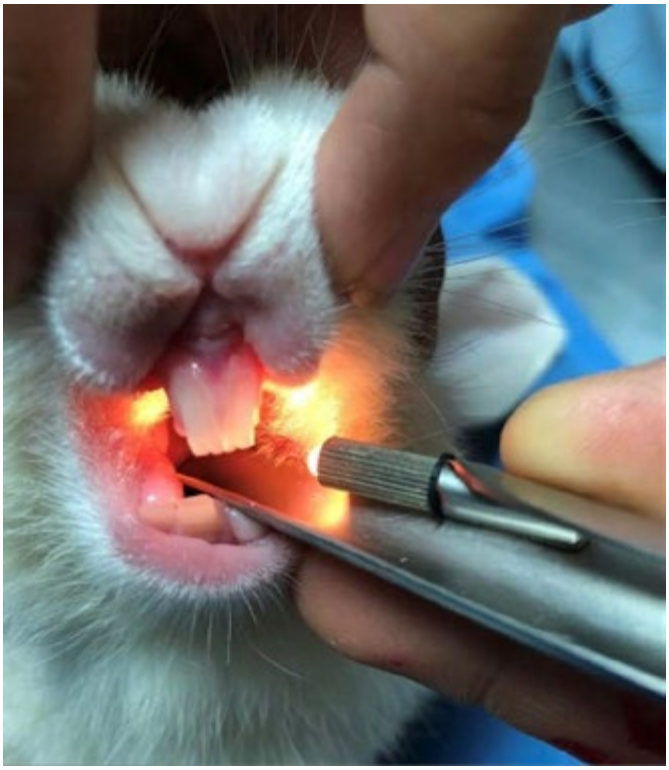

Figura 4. Primer plano de la cavidad oral de un conejo.

En conejos, la técnica anestésica local más utilizada es el bloqueo intratesticular e infiltración local. Los fármacos con mayor frecuencia utilizados para realizar los bloqueos son la lidocaína y la bupivacaína a dosis de 2 mg/kg respectivamente (Carpenter, 2018; Quesada *et al.*, 2022). La anestesia epidural es poco utilizada, pero es recomendable para procedimientos quirúrgicos abdominales o de miembros posteriores (Gardhouse y Sánchez, 2022). La anestesia epidural de la zona lumbosacra es la más popular y la técnica de administración es similar a la usada en perros y gatos (Hawkins y Pascoe, 2012).

Santos *et al.*, (2021) realizaron un estudio utilizando anestesia epidural en conejos con lidocaína o lidocaína-dexmedetomidina o dexmedetomidina. Se observó que la administración de lidocaína y dexmedetomidina administradas por separado sólo mostraron efecto antinociceptivo durante 15 minutos



Figura 5. Circuito anestésico Bain.

Figura 6. Circuito anestésico Jackson-Rees.

utilizando la evaluación de los dermatomas. La administración de la combinación de lidocaína-dexmedetomidina produjo un efecto más prolongado de antinocicepción, comparativamente con los conejos de los otros grupos experimentales durante 45 minutos. No se observaron alteraciones en las variables fisiológicas en comparación con los valores basales. Debe hacerse notar que la técnica ocasionó parálisis en dos de ocho conejos debido a hemorragia y congestión con necrosis neuronal en segmentos de la médula espinal. Los autores no pudieron discernir si el efecto fue por la colocación del catéter epidural o por la dexmedetomidina utilizada.

Van Zeeland y Schoemaker (2021) mencionan que la morfina puede estar contraindicada en conejos debido a su efecto negativo sobre la motilidad gastrointestinal, aunque puede ser empleada en anestesia epidural en conejos a dosis de 0.1 mg/kg sin efectos sistémicos negativos. La anestesia epidural permite lograr analgesia sin producir muchos de los efectos sistémicos en comparación con los fármacos que se administran vía intramuscular o intravenosa (Gardhouse y Sánchez, 2022).

Bloqueo locorregional

La anestesia locorregional es una alternativa más para el manejo del dolor perioperatorio. Esta ha sido desarrollada con neuroestimuladores y/o ecógrafos para la mejor localización de los nervios o de los planos fasciales (Otero y Portela, 2017). De igual forma, Quesada *et al.*, (2022) describen que los bloqueos dentales son utilizados con frecuencia en esta especie; ya que la dentición de los conejos crece continuamente y se asocia a problemas y enfermedades dentales durante toda su vida. De esta forma, el uso de bloqueos loco-regionales dentales en conejos, es una alternativa para generar analgesia multimodal, esto al utilizarse junto con otras técnicas anestésicas (Gardhouse y Sánchez, 2022).

Kluge *et al.*, (2017) realizaron un estudio del bloqueo de los

nervios femoral y ciático e infiltración en el sitio de incisión en conejos sometidos a artrotomía de la articulación de la rodilla, utilizando como herramienta un neuroestimulador y los fármacos lidocaína a razón de 1 mg/kg y bupivacaína a razón de 0.25 mg/kg; se dividieron en dos grupos (lidocaína-bupivacaína y placebo). En el grupo lidocaína-bupivacaína no fue necesario utilizar dosis altas de fentanilo y propofol durante el procedimiento quirúrgico, sin embargo, el grupo placebo sí requirió dosis más altas de fentanilo y propofol intraoperatorio, por lo que fue necesario el uso de analgesia postquirúrgica con buprenorfina y carprofeno, Los animales fueron evaluados de igual forma con una escala visual análoga, y concluyeron que el uso del bloqueo del nervio femoral y ciático redujo los requerimientos de los otros fármacos y produjo analgesia postoperatoria en conejos.

Bloqueos de fascia

Los bloqueos de fascia se refieren a la administración de anestesia local en el plano interfascial. Entre ellos el bloqueo del plano transverso (TAP) (Gutiérrez *et al.*, 2021) y el bloqueo del músculo cuadrado lumbar (QLB) (Gutiérrez et al., 2023), ambos guiados por ultrasonido (Dos-Santos *et al.*, 2021). El bloqueo del plano transverso abarca los músculos oblicuo externo (OE), oblicuo interno (IO) y transverso del abdomen (TA) (Otero y Portela 2017). En un estudio realizado en cadáveres de conejos se observó que el bloqueo TAP abarcó ramas desde la vértebra torácica 11 hasta la vértebra lumbar 3, en algunos casos llegó hasta la lumbar 4, sin embargo, aunque menciona que es un bloqueo fácil de realizar, no es suficiente para cubrir ramas nerviosas del abdomen craneal, por lo que este bloqueo podría ser efectivo para procedimientos quirúrgicos en piel o superficiales (Di Bella *et al.*, 2021).

Por su parte, el QLB proporciona analgesia visceral y somática. Este abarca la pared abdominal, músculo psoas y cuadrado lumbar (Garbin *et al.*, 2019; Torres *et al.*, 2023). De acuerdo con Vettorato *et al.*, (2023) en un estudio de caso de lobectomía de hígado en conejos, se utilizó el QLB con bupivacaína-dexmedetomidina. Obtuvieron una duración del bloqueo de 114 minutos, sin cambios de importancia clínica en las variables fisiológicas. Asimismo, se reportó una concentración alveolar mínima del anestésico inhalatorio baja. Se consideró un bloqueo seguro que proporciona analgesia en los conejos.

Complicaciones anestésicas

Conocer la anatomía y fisiología del animal, así como las particularidades de cada técnica anestésica, son importantes para realizar una anestesia segura. Por ejemplo, el uso del ultrasonido es una herramienta útil para los bloqueos locorregionales o de fascia, sin embargo, se debe conocer la sonoanatomía para evitar la punción de los vasos y/u otros órganos que se encuentran cercanos o en el trayecto de la aguja hacia el sitio de inyección. Es importante considerar de igual forma, la posibilidad de disfunción gastrointestinal post-anestésica, ya que es uno de los factores de riesgo de mortalidad perianestésica en conejos (Lee *et al.*, 2018).

De igual forma, como se mencionó antes, los conejos son susceptibles a la hipoventilación, apnea, hipoxemia, acidosis respiratoria e hipotensión, por lo que se debe realizar una constante monitorización durante la anestesia. Por otra parte, el manejo del dolor es fundamental en esta especie para favorecer el bienestar, además de que los niveles altos de cortisol generan cambios hemodinámicos que pueden complicar la anestesia. Se menciona también que los bloqueos epidurales o de fascia (QLB) podrían ocasionar una hipotensión transitoria por lo que se deben tomar precauciones.

Consideraciones finales

Para elegir la técnica adecuada se debe evaluar al paciente minuciosamente, ya que también dependerá del temperamento, comportamiento del animal y sobre todo del procedimiento quirúrgico, o manejo que se le vaya a realizar. El uso de fármacos cuyos efectos duren poco tiempo, o que sus efectos puedan ser farmacológicamente revertidos, contribuirán a un mejor control de la anestesia y rápida recuperación. Los anestésicos generales inducen depresión cardio-respiratoria importante en el conejo, por lo que el uso de oxígeno suplementario se considera mandatorio. La utilización de las técnicas de anestesia local y regional o de fascia, son una alternativa más para la reducción de los requerimientos de los anestésicos generales. El conocimiento de lo anteriormente comentado, conducirá a contribuir a la disminución de la alta mortalidad perianestésica en conejos.

REFERENCIAS

1. Barter L.S., Epstein S.E. (2013). Cardiopulmonary effects of three concentrations of isoflurane with or without mechanical ventilation and supramaximal noxious stimulation in New Zealand white rabbits. American Journal of Veterinary Research. 74(10):1274-80. doi: 10.2460/ajvr.74.10.1274. PMID: 24066911.
2. Brodbelt D., Blissitt K., Hammond R., Neath P., Young L., Pfeiffer D. y Wood J. (2008). The risk of death: the confidential enquiry into perioperative small animal fatalities. Veterinary Anesthesia and Analgesia, 35(5), 365-373. doi: 10.1111/j.1467-2995.2008.00397.x.
3. Bruce H., Brennan M. (2023). Does an endotracheal tube or a V-gel result in better controlled ventilation in anaesthetized rabbits? Veterinary Record, 193(8), 326-327. doi: 10.1002/vetr.3585.
4. Cardoso C., Ayer I., Jorge A., Honsho C., Mattos E. (2019) A comparative study of the cardiopulmonary and sedative effects of a single intramuscular dose of ketamine anesthetic combinations in rabbits. Research in veterinary Science. doi: 10.1016/j.rvsc.2019.11.016.
5. Carpenter J. (2018). Exotic Animal Formulary. 6th Edition. Elsevier. Pp. 871-876.
6. Chae J., Prausnitz M., Ethier C. (2021). Effects of General Anesthesia on Intraocular Pressure in Rabbits. Association Laboratory Animal Science. 1;60(1):91-95. doi: 10.30802/AALAS-JAALAS-20-000016.
7. Cruz F.S., Carregaro A.B., Raiser A.G., Zimmerman M, Lukarsewski R, Steffen RP. (2010). Total intravenous anesthesia with propofol and S (+)-ketamine in rabbits. Veterinary Anesthesia and Analgesia; 37(2):116-22. doi: 10.1111/j.1467-2995.2009.00513.x.
8. Di Bella C., Pennasilico L., Staffieri F., Serino F., Palumbo Piccionello A. (2021). Ultrasound-Guided Lateral Transversus Abdominis Plane (TAP) Block in Rabbits: A Cadaveric Study. Animals (Basel), 11(7), 1953. doi: 10.3390/ani11071953.
9. Dos-Santos J., Ginja M., Alves-Pimenta S., Otero P., Ribeiro L., y Colaço B. (2021). A description of an ultrasound-guided technique for a quadratus lumborum block in the cat: a cadaver study. Veterinary Anesthesia and Analgesia, 48(5), 804-808. doi: 10.1016/j.vaa.2021.03.017.
10. Fusco A., Douglas H., Barba A., Hopster K., Stefanovski D., Sinder B., Cahill P., Snyder B., Schaer T. (2021). V-Gel® Guided Endotracheal Intubation in Rabbits. Veterinary Science 10;(8)14-24. doi: 10.3389/fvets.2021.684624.
11. Garbin M., Otero P., Portela D. (2019). Injectate spread following ultrasound- guided lateral quadratus lumborum block in dogs: a cadaveric study. Veterinary Anaesthesia and Analgesia, 46(6), 83-96. doi: 10.1016/j.vaa.2019.08.018.
12. Gardhouse S., Sanchez A. (2022). Rabbit Sedation and Anesthesia. Veterinary Clinics of North America Exotic Animal Practice. 25(1):181-210. doi: 10.1016/j.cvex.2021.08.012. PMID: 34823691.

13. González-Gil A., Villa A., Millán P., Martínez-Fernández L., Illera J.C. (2015). Effects of Dexmedetomidine and Ketamine-Dexmedetomidine with and without Buprenorphine on Corticoadrenal Function in Rabbits. Journal of the American Association for Laboratory Animal Science, 54(3), 299-303.
14. Grimm K., Lamont L., Tranquilli W., Greene S., Robertson S. (2015). Veterinary Anesthesia and Analgesia. John Wiley & Sons. 2(7), 153-320.
15. Gutiérrez-Blanco E., Ortega-Pacheco A., Acevedo-Arcique C-M., Aguilar-Caballero A.J., Gutiérrez-Ruiz E. (2021). Bloqueo Inter-fascial del músculo transverso abdominal (TAP block): Una opción para analgesia de la pared abdominal. Actualidades en Medicina Veterinaria México. 9(31), 50-57.
16. Gutiérrez-Blanco E., Canché-Trejo I., Ortega-Pacheco A., Acevedo-Arcique C.M., Jiménez-Coello M. (2023). Bloqueo interfascial del músculo cuadrado lumbar (Cuadratus lumborum): Una alternativa para analgesia abdominal. Actualidades en Medicina Veterinaria México. 11(37), 24-33.
17. Hawkins M. G., Pascoe P. J. (2012). Anesthesia, Analgesia, and Sedation of Small Mammals. In: K. E. Quesenberry & J. M. Carpenter (Eds.), Ferrets, Rabbits, and Rodents. Clinical Medicine and Surgery, (3rd ed., pp. 429-451) St. Louis: Elsevier Saunders.
18. Heard D.J (2007). Lagomorphs (Rabbits, Hares, and Pikas). In: Zoo Animal Wildlife immobilization and Anesthesia. West G; Heard D; Caulkett N editors. Blackwell Publishing. Australia. Pp 647-653.
19. Hedenqvist P., Edner A., Fahlman Å., Jensen M. (2013). Continuous intravenous anesthesia sufentanil and midazolam in medetomidine premedicated New Zealand White rabbits. Veterinary Research, 9, 21. doi: 10.1186/1746-6148-9-21.
20. Kluge K., Larenza- Menzies M., Kloeppel H., Pearce S., Bettschart R., Kutter A. (2017). Femoral and sciatic nerve block, and incision site infiltration in rabbits undergoing stifle joint arthrotomy. Laboratory Animals 51(1):54-64. doi: 10.1177/0023677215622734.
21. Lee H.W., Machin H., Adami C. (2018). Peri-anaesthetic mortality and non-fatal gastrointestinal complications in pet rabbits: a retrospective study on 210 cases. Veterinary Anesthesia and Analgesia. doi:10.1016/j.vaa.2018.01.010.
22. Luca G.C., Barter L.S., Pypendop B.H. (2020). Pharmacokinetics of ketamine following a short intravenous infusion to isoflurane-anesthetized New Zealand White rabbits (Oryctolagus cuniculus). Veterinary Anaesthesia and Analgesia. 47(3):334-340. doi: 10.1016/j.vaa.2020.02.002. PMID: 32222343.
23. Muñoz R.P., Granados M. M., Navarrete C. R. (2019). Anestesiología y cuidados intensivos. E-Book. Elsevier.
24. Moutinho I.M (2010). Estudio comparativo de anestésicos sevoflurano vs isoflurano en conejos (Oryctolagus cuniculi). Tesis de Maestría. Universidad Técnica de Lisboa, Facultad de Medicina Veterinaria, Lisboa.
25. Oguntoye C., Oyewande OA., Afolabi O. (2018). Evaluation of tramadol-midazolam-ketamine Anaesthesia in rabbits. Nigerian Journal of Physiology Sciences. 30; 33 (2):145-149.
26. Otero P.E., Portela D.A. (2017). Anestesia Regional en animales de compañía. Intermédica. Argentina.
27. Quesada N., d'Ovidio D., Read M., Monticelli P., Adami C. (2022). An Observational Survey Study on the Use of Locoregional Anesthesia in Non-Conventional Species: Current Practice and Potential Future Developments. Animals (Basel). 3;12(11):1448. doi: 10.3390/ani12111448.
28. Santos M., Lucera T., Horr M., Santana I., Mattos E. (2021). Comparative study on epidural administration of dexmedetomidine, dexmedetomidine–lidocaine or lidocaine in conscious rabbits. Laboratory Animals, 55(4), 341-349. doi: 10.1177/0023677221993156.
29. Topal A., Gul N., Ates O., Uckan E., Yavas O., Cangul, I. (2023). Comparison of the Effects of Ketamine-Diazepam, Tiletamine-Zolazepam and Propofol Infusion Anesthesia in Rabbits. Kafkas Universitesi Veteriner Fakultesi Dergisi, 29(2). DOI: 10.9775/kvfd.2022.28744
30. Torres L., Felisberto R., Economou A., Flaherty D., Moreno Aguado B., Tayari, H. (2023). Ultrasound-Guided Dorsolateral Approach for Quadratus Lumborum Block in Rabbits (Oryctolagus cuniculus): A Prospective, Randomized, Blinded, Cadaveric Study Comparing Four Different Injectate Volumes. Animals (Basel), 13(16), 2559. doi: 10.3390/ani13162559.
31. Vettorato E., Schmidt K., Horgan M., Chiavaccini L., Portela D. (2023). Quadratus lumborum block as part of multimodal analgesia in a rabbit undergoing liver lobectomy. Veterinary Anaesthesia and Analgesia, 50(6), 530-532. doi: 10.1016/j.vaa.2023.08.009.

ENFERMEDAD VALVULAR MIXOMATOSA CRÓNICA EN UN PACIENTE DE LA RAZA POODLE: CASO CLÍNICO

[1]MVZ Alan Humberto Mendoza Langarica
[2]MVZ, MC, Esp. Francisco Javier Herrera Molina
[3]Dr. Sergio Soto Simental
[4]Dra. Maricela Ayala Martínez

[1]Hospital Veterinario Africare y CardioVet GDL, grupo HERGON. Puesto: Estancia, auxiliar y encargado de auxiliares en los departamentos de Medicina Interna y de Cardiología Veterinaria. Email: mvzalanmendoza@gmail.com, me213261@uaeh.edu.mx

[2]Hospital Veterinario Africare y CardioVet GDL, grupo HERGON. Puesto: Director y titular del Hospital Veterinario Africare y CardioVet GDL. Email: cardiovetgdlgrupo@gmail.com

[3]Profesor investigador tiempo completo del área Académica de Medicina Veterinaria y Zootecnia. Instituto de Ciencias Agropecuarias – Universidad Autónoma del Estado de Hidalgo. Email: sotos@uaeh.edu.mx

[4]Profesor investigador tiempo completo del área Académica de Medicina Veterinaria y Zootecnia. Instituto de Ciencias Agropecuarias – Universidad Autónoma del Estado de Hidalgo Email: ayalam@uaeh.edu.mx, ayalammuaeh@gmail.com

PALABRAS CLAVE: cardiopatía, neumopatía, mixomatosis, fibrosis, ecografía

RESUMEN

Una de las principales problemáticas en la medicina veterinaria radica en establecer el diagnóstico adecuado de los pacientes que ingresan en urgencias, principalmente las enfermedades cardiovasculares en perros de talla pequeña como el Poodle, son muy frecuentes y generalmente al no ser atendidas a tiempo, causan la descompensación del paciente y finalmente su fallecimiento. Por lo que se hace imperativo para su diagnóstico establecer un examen físico exhaustivo, laboratoriales de gabinete, (Hemograma y Química sérica) y finalmente estudios de imagenología, como radiografías torácicas en punto de máxima inspiración, ecosonografía en conjunto de ecocardiografía y en algunos casos resonancia magnética o tomografía pulmonar. El objetivo de este caso clínico es mostrar la importancia de la atención temprana en un paciente canídeo, raza Poodle de 7 años de edad, el cual ya había sido valorado en dos clínicas veterinarias. Al realizar un proceso de estabilización, pruebas de gabinete y estudios imagenológicos pertinentes, se observa enfermedad valvular mixomatosa crónica Mitral ACVIM B1, cuadro neumónico crónico compatible con inicios de fibrosis del parénquima, lesión con ecogenicidad difusa en bazo, ligera atrofia cortical en ambos riñones y engrosamiento de la mucosa gástrica. Al finalizar la hospitalización, el paciente se muestra en estatus de recuperación favorable.

ABSTRACT:

One of the main problems in veterinary medicine lies in establishing the appropriate diagnosis of patients admitted to the emergency room, mainly cardiovascular diseases in small dogs such as the Poodle, are very frequent and generally, when not treated in time, cause the patient's decompensation and finally his death. Therefore, it is imperative for its diagnosis to establish an exhaustive physical examination, laboratory tests (Hemogram and Serum Chemistry) and finally imaging studies, such as chest x-rays at the point of maximum inspiration, echosonography in conjunction with echocardiography and in some cases MRI. MRI or lung tomography. The objective of this clinical case is to show the importance of early care in a canideo patient, a 7-year-old Poodle breed, who had already been evaluated in two veterinary clinics. When carrying out a stabilization process, laboratory tests and relevant imaging studies, chronic myxomatous Mitral valve disease ACVIM B1, chronic pneumonic symptoms compatible with the beginnings of parenchymal fibrosis, a lesion with diffuse echogenicity in the spleen, slight cortical atrophy in both kidneys were observed. and thickening of the gastric mucosa. At the end of hospitalization, the patient appears to be in a favorable recovery status.

Introducción:

Una de las principales problemáticas presentadas en la práctica clínica de la medicina veterinaria radica en establecer el diagnóstico adecuado de los pacientes que ingresan al servicio de urgencias, ya que en diversas ocasiones los propietarios pueden no brindar información concreta y el profesional veterinario no genera un correcto examen físico general, por tal motivo es importante reconocer las deficiencias informativas causadas por una anamnesis inadecuada, así como el desconocimiento de las diversas fisiopatologías que salen del marco de lo convencional o lo que se cree, "clínicamente convencional". La raza Poodle pertenece al grupo 9, sección 2 de la Federación Cinológica Internacional, perteneciente a lo que se denomina perros de compañía, también conocido como Caniche y dadas sus características raciales no se ha mostrado una prueba de trabajo como tal, haciéndose famoso como mascota al tener un comportamiento jovial, amable y fiel.[8] Esta raza, merced a sus características de ser talla mediana a pequeña, se hace susceptible al desarrollo de la valvulopatía mixomatosa crónica, así como a otros procesos inflamatorios crónicos, los cuales pueden desencadenarse por malos hábitos impuestos por el tutor. [1,2,8] La degeneración valvular crónica de carácter mixomatoso usualmente afecta a la válvula mitral, siendo esta la enfermedad cardiaca más común presentada en perros de talla pequeña o en algunas razas grandes como el Labrador o algunos pastores, básicamente representando del 75 al 80 % de las diversas patologías cardiacas.[1,2]

La enfermedad valvular mixomatosa crónica se desarrolla cuando el tejido normal de la válvula comienza a ser modificado por un proceso de depósito aberrante de tejido conectivo, conformado por mucopolisacáridos, que posteriormente proliferan fibroblastos desarrollando así una degeneración del colágeno que se encuentra en la válvula mitral, lo cual provoca un engrosamiento de la misma, desplegando un proceso fisiopatológico de disfunción que provoca una regurgitación entre el ventrículo izquierdo y el atrio izquierdo del corazón.[2] Por lo general, en fases iniciales de la enfermedad, el proceso de degeneración sólo se presenta en la válvula mitral y posteriormente, conforme se va desarrollando la enfermedad, puede evolucionar a una alteración bivalvar, es decir, que afecta a la válvula tricúspide que separa el atrio derecho del ventrículo derecho, sin embargo, este proceso no tiende a ser primario ya que primero se presenta un estatuto de hipertensión pulmonar, edema pulmonar en conjunto de afección del parénquima pulmonar y finalmente ya se desarrolla la degeneración tricúspidea.[1,2] Una de las primeras fases de identificación de la patología radica desde el examen físico general y del proceso de auscultación de la caja torácica en donde es posible detectar un soplo sistólico apical, en el cual su intensidad va relacionada al nivel de degeneración de la válvula, por lo que se hace imperativo que el profesional de la salud veterinaria de forma constante se encuentre monitorizando a sus pacientes con estas técnicas. Usualmente el proceso fisiopatológico inicia con un volumen de regurgitación muy pequeño y que no representa una disfunción en la hemodinamia del paciente, por lo que se presenta de forma subclínica, incluso con ausencia total de signos clínicos. Empero, conforme la enfermedad va evolucionando, se incrementa el volumen de regurgitación deteriorando así la función sistólica y comienza a desarrollarse una dilatación por sobrecarga de volumen del ventrículo izquierdo, así como del atrio.[1]

A finales del 2009 el Colegio Americano de Medicina Interna Veterinaria, ACVIM (*American College of Veterinary Internal Medicine*, por sus siglas en inglés), publicó un documento de consenso en el cual se proponen los lineamientos para el diagnóstico y tratamiento de la enfermedad valvular degenerativa, tomando en cuenta los niveles de afección y degeneración de la válvula.[1,2] Los pacientes que presentan la enfermedad se pueden clasificar acorde a

Lineamientos para establecer el diagnóstico y tratamiento de la Valvulopatía Mixomatosa Crónica, (ACVIM,2019)					
Clasificación ACVIM	Relación Ventricular 1:3	Relación AI/AO	Regurgitación mitral con Doppler Color	Regurgitación tricuspidea	Intensidad del soplo
A	1:3	1:1 - 1.45	No presente	No presente	1/6 o inexistente
B1	1:3	1:1 - 1.45	Presente	Presente o no presente	1 - 2 /6
B2	1.5:3	1 : 1.46 - 1.6	Presente	Presente o no presente	2 - 3 / 6
C	1.5 - 2 : 3	1: 1.6 - 2	Presente	Presente	4 - 5/6
D	2 - 3 : 3	1 : >2	Presente	Presente	5 - 6/6

Tabla 1. Lineamientos para establecer el diagnóstico y tratamiento de la valvulopatía mixomatosa crónica, (ACVIM, 2019). Fuente: Elaboración propia. [2]

los signos clínicos y los criterios obtenidos al momento de establecer el diagnóstico de imagenología, describiéndose como A, B, C y D, dicha clasificación sirve para poder establecer un tratamiento adecuado y poder tomar las medidas necesarias al momento de manejar a un paciente con dicha patología. Finalmente, la implementación de este sistema de clasificación ayuda a proponer un pronóstico y establecer una fisioterapia para mejorar la calidad de vida del paciente. El estadio B1 de la valvulopatía mitral, describe perros asintomáticos que no tienen evidencia radiográfica o ecocardiográfica de remodelación cardíaca, así como aquellos en los que la remodelación o los cambios están presentes, pero no lo suficientemente severos para desarrollar un cuadro clínico severo como en el caso presentado en este artículo (Tabla 1).[2]

En dicha clasificación el paciente ya manifiesta cambios estructurales por la degeneración de la válvula mitral, sin embargo, al no causar una alteración hemodinámica del paciente, no se recomienda establecer una medicación farmacológica, pero sí es necesario que se comience a establecer cuidado nutricional y evaluaciones semestrales del paciente para determinar el avance de la enfermedad.[1,2] En el caso del sistema respiratorio es posible dilucidar que existen dos principales regiones o zonas que lo componen: la zona de conducción y la zona respiratoria, siendo esta última la que permite establecer la porción funcional entre la barrera Hemato-aire, lo que permite establecer la difusión rápida de los gases entre el oxígeno, (O2) y el dióxido de carbono, (CO2).[3]

En el caso de las fisiopatologías de las vías respiratorias anteriores, podemos encontrar anomalías que intervienen principalmente en estructuras de conducción, nariz, fosas nasales, porción vomero-nasal, senos paranasales, faringe y laringe, de las cuales principalmente se encuentran procesos infecto-contagiosos, cuerpos extraños neoplásicos o de otro tipo como materia vegetal, ectoparásitos, entre otros y anomalías inflamatorias crónicas, sin embargo, usualmente los signos clínicos tienden a ser notorios con la presencia de mucina, sibilancias, estornudo, entre otros, no obstante, usualmente este tipo de anomalías tienden a expresarse de forma notoria, es decir, cuadros usualmente agudos a diferencia de las patologías de las vías posteriores.[3]

Las vías respiratorias posteriores se componen de la tráquea, bronquios, bronquiolos, bronquiolos respiratorios y alveolos, como es viable dilucidar, es posible ver tanto la zona de conducción como la porción respiratoria, siendo en esta última región que la mayoría

de las afecciones que no son infectocontagiosas pueden propiciar anomalías graves y que de forma inicial no manifiestan un cuadro clínico evidente, hasta que se pierde el equilibrio homeostático del paciente, puesto que ya comienza a propiciarse un proceso neumónico crónico, en ocasiones hasta llegar a un cuadro de fibrosis en el parénquima pulmonar y se pierde la capacidad de compensar la requisición de oxígeno. Antiguamente se mantenía en una ideología clínica de que la fibrosis pulmonar se podía describir como idiopática, incluso manejando un proceso específico en la raza West Highland White Terrier, sin embargo, hoy en día se han descrito más factores, estableciendo que dicho proceso fisiopatológico es de carácter multifactorial.[4]

En la actualidad las neumonías intersticiales crónicas se describen como procesos fisiopatológicos donde su etiología no radica de agentes infectocontagiosos o neoplásicos y que propician el desarrollo de un patrón bronquial, alveolar y que desde luego cursan con degeneración de la capacidad respiratoria.[4,5]

Dado a que estos síndromes aún no están por completo descritos en la medicina veterinaria, siendo incluso que apenas se han iniciado procesos de estudios especializantes en el campo de la neumología; se ha propuesto una clasificación de dichos procesos dividiéndose en: fibrosis pulmonar idiopática, neumonía intersticial inespecífica, neumonía intersticial aguda, neumonía organizada criptogénica, neumonía intersticial linfoidea; así como otras causas en donde entran cuadros secundarios a radiación, fármacos, inmunomediadas, eosinofílicas, atelectasia lipídica, entre otras.[4,5]

Siendo así que el cuadro clínico tiende a ser muy poco específico, pues el paciente procura no manifestar un cuadro clínico severo en fases iniciales, en algunos casos es subclínico e incluso tiende a ser asintomático, manifestando sólo disminución al ejercicio, tos improductiva inicial, la cual puede ir progresando conforme la enfermedad evoluciona, en casos más complicados, tos productiva y/o crepitaciones o estertores inspiratorios.[5]

Por lo que se hace imperativo para su diagnóstico establecer un examen físico exhaustivo, laboratoriales de gabinete, (hemograma y química sérica) y finalmente estudios de imagenología avanzada, principalmente radiografías torácicas en punto de máxima inspiración, ecosonografía en conjunto de ecocardiografía y en algunos casos resonancia magnética o tomografía pulmonar.

Desarrollo:

El siguiente caso radica de un paciente canídeo, raza Poodle de siete años de edad, el cual ya había sido valorado en dos clínicas veterinarias externas al hospital, en donde se mandaron terapias paliativas conformándose con antibioterapia y antiinflamatorios, siendo estos no conocidos o proporcionados por el propietario, puesto a que no se les entregó una receta física, sin embargo, en una de ellas se le expidió diagnóstico de Distemper canino, por lo que se describió la posibilidad de establecer el derecho de eutanasia. Al buscar otra opinión médica, los propietarios publicaron el caso clínico en redes sociales, por lo que se les invitó asistir a las instalaciones del hospital en donde se realiza por protocolo el proceso de anamnesis y examen físico general, dando los siguientes resultados:

- Peso: 8.3 kg
- T°, (Temperatura): 38.3°C
- % DH, (Porcentaje de deshidratación): 6 %
- FC, (Frecuencia cardíaca): 115 ppm
- FR, (Frecuencia respiratoria): 55 rpm
- TLLC, (Tiempo de llenado capilar): 3 segundos
- PAS, (Presión arterial sistólica): 185 mmHg, (Promedio después de 5 tomas)
- PAD, (Presión arterial diastólica: 105 mmHg, (Promedio después de 5 tomas)

- Mucosas: Cianóticas
- Linfonodos: Retrofaríngeos positivos
- RT, (Reflejo tusígeno): negativo
- RD, (Reflejo deglutorio): positivo
- Palpación abdominal: epigastrio: distención, mesogastrio: distención, hipogastrio: conservado, hipocondrio derecho: distención, hipocondrio izquierdo: distención, flanco derecho: conservado, flanco izquierdo: conservado, fosa iliaca izquierda: conservada y Fosa iliaca derecha: conservada.
- Campos pulmonares: estertores inspiratorios en ambos hemitórax.
- Condición corporal: 5/10
- Consciencia: Responsivo/Alerta
- SaPO2, (Saturación de O2): 75 %

Dentro de la información más relevante en la anamnesis se describe intolerancia al ejercicio que se ha ido incrementando con el tiempo, (no se describe tiempo exacto, pero se refiere una evolución aproximada de seis meses), alimento comercial, no había antecedentes de enfermedades respiratorias, signos gastrointestinales crónicos, describiendo regurgitación, vómito crónico y evacuaciones Bristol seis a siete intermitentes. Siendo todas estas situaciones ocurridas de forma esporádica, sin una frecuencia específica.

Dados los parámetros previamente presentados, se inicia el proceso de hospitalización bajo los protocolos de CardioVet GDL, en donde se dispuso a brindar oxigenoterapia, nebulizaciones con Budesonida de 0.250 mg/2 mL a razón de 0.5 mL diluidos en 5 mL de solución salina al 0.9 %, esperando a que el paciente estabilizara saturación para comenzar con la toma de estudios laboratoriales de gabinete, así como estudios de imagenología.

Al presentar una mayor estabilización en cuanto a la saturación, se realiza la toma de muestras para laboratorio, placas radiográficas y ecografía, dando como resultado específico en hemograma, (Figura 1), trombocitopenia, macroplaquetas y presencia de neutrofilia, (por protocolo se solicita prueba serológica de hemoparásitos, así como búsqueda por frotis ótico sanguíneo, la cual hasta el momento no se lleva a cabo por situación económica de los propietarios), en química sérica, (Figura 2), es posible observar incremento de urea y fósforo, hipoalbuminemia e hipocloremia, (por protocolo se solicita SDMA y EGO, aún no se realizan por situación económica del propietario).

Labpet

DOCTOR (A):	Francisco Herrera		
NOMBRE DEL PACIENTE:	Coffe Cazares	**PROPIETARIO**	Christian Cazares
EDAD:	7 años	**TELEFONO :**	3331726669
SEXO:	Macho	**CORREO**	
RAZA	Poodle	**FECHA DE TOMA DE MUESTRA:**	01/08/2023

BIOMETRIA HEMATICA COMPLETA (BHC) CANINO

HEMATOLOGIA	RESULTADO	VALORES DE REFERENCIA	UNIDADES
FÓRMULA ROJA:			
Eritrocitos:	5.53	5.5 - 8.5	x10^6/µL
Hemoglobina:	11.30	12.0 - 18.0	g/dL
Hematocrito:	38.62	37.0 - 55.0	%
M.C.V.:	70.00	60.0 - 77.0	fL
H.C.M.:	20.50	19.5 - 24.5	pg
C.H.C.M.:	29.40	31.0 - 34.0	g/dL
Plaquetas:	**160.00**	200.0 - 500.0	x10^3/µL
M.P.V.:	**11.60**	3.9 - 11.1	fL
FÓRMULA BLANCA:			
Leucocitos Totales:	11.70	6.0 - 17.0	x10^3/µL
Neutrófilos %:	**83.00**	60 - 80	%
Eosinófilos %:	0.00	0.0 - 10	%
Basófilos %:	0.00		%
Monocitos %:	1.00	0.0 - 10.0	%
Linfocitos %:	16.00	12.0 - 30.0	%
Bandas %	0.00	0.0 - 3.0	%
Neutrófilos:	9.70	3.23 - 10.85	x10^3/µL
Eosinófilos:	0.00	0.0 - 0.1	x10^3/µL
Basófilos:	0.00		x10^3/µL
Monocitos:	0.20	0.0 - 1.5	x10^3/µL
Linfocitos:	1.80	1.0 - 4.8	x10^3/µL
Bandas:	0.00		x10^3/µL

Observaciones:

Serie Roja:	**Serie Blanca:**	**Serie plaquetaria:**
Equinocitos + Dacriocitos +	Linfopcito reactivo +	Macroplaquetas + Agregado plaquetario +

Comentarios: No se observaron cuerpos de inclucion de ningun tipo

Método: Citometría de flujo.
Tipo de muestra: Sangre EDTA
Av. Galileo Galilei #4008 Col. Arboledas, Zapopan Jal. Tel: 33 19 84 71 33

Figura 1. Hemograma, describiendo trombocitopenia, macroplaquetas, neutrofilia y algunas alteraciones en hematíes. (LabPet, 2023).

Labpet

DOCTOR:	Francisco Herrera		
NOMBRE DEL PACIENTE:	Coffe	**PROPIETARIO:**	Christian Cazares
EDAD:	7 años	**TELEFONO :**	3331728669
SEXO:	Macho	**CORREO**	
RAZA	Poodle	**FECHA DE TOMA DE MUESTRA:**	02/08/2023

PERFIL VETERINARIO 3 CANINO

QUIMICA CLINICA	RESULTADO	VALORES DE REFERENCIA	UNIDADES
Glucosa	83.00	53.00 - 117.00	mg/dL
Urea	**91.70**	15.00 - 50.00	mg/dL
Creatinina	**1.08**	0.50 - 1.50	mg/dL
Colesterol	179.70	115.00 - 300.00	mg/dL
Bilirrubina Total	0.21	0.10 - 0.60	mg/dL
Bilirrubina Directa	0.10	0.00 - 0.18	mg/dL
Bilirrubina Indirecta	0.11	0.00 - 0.40	mg/dL
Proteinas Totales	6.15	5.30 - 7.60	g/dL
Albumina	3.04	3.20 - 4.70	g/dL
Globulina	3.11	2.00 - 4.0	g/dL
Relacio A/G	0.98	0.90 - 2.70	g/dL
Fosfatala Alcalina ALP	74.90	0.00 - 160.00	
Transaminasa oxalacetica (AST/TGO)	30.70	15.00 - 66.00	U/L
Transaminasa piruvica (ALT/TGP)	34.30	20.00 - 115.00	U/L
Gamaglutamil GGT	3.60	0.00 - 10.0	U/L
Sodio	150.90	141.00 - 152.00	mg/dL
Cloro	98.30	107.00 - 113.00	mg/dL
Potasio	4.31	4.40 - 5.30	mmol/L
Fosforo	**6.50**	2.60 - 6.20	mg/dL

Figura 2. Química sérica demostrando incremento de urea, hipoalbuminemia, hiperfosfatemia ligera e hipocloremia, usualmente siendo correlacionado a un proceso de deshidratación y alteraciones crónicas. (LabPet, 2023).

En las imágenes ecográficas se observan anomalías cardiovasculares secundarias, lesión de ecogenicidad difusa en el bazo, proceso inflamatorio crónico a nivel gastrointestinal y ligera atrofia cortical de ambos riñones, lo que hace un indicativo de procesos inflamatorios crónicos (Figuras 3 a 19). Debido a las lesiones y hallazgos ecográficos y radiológicos con patrón bronquial, (Figuras 20 y 21), el paciente se mantuvo en hospitalización con la siguiente terapéutica:

- Dexametasona 1 mg/kg/SID.
- Furosemida 3 mg/kg, única dosis, posteriormente se manejó Espironolactona 2 mg/kg/SID.
- Azitromicina 5 mg/kg/SID.
- Complejo B 1 mL/SID.
- Sildenafil 1 mg/kg/BID.
- Oxigenoterapia 5 L en cámara.
- Nebulizaciones con Budesonida 0.250 mg/2 mL y Bromuro de Ipratropio 25 mg/100 mL a razón de 0.5 mg Budesonida + 0.3 mL Bromuro de Ipratropio + 5 mL de solución salina 0.9 %, TID.
- Hepatoprotector 1 mL/SID.
- Alimento para cuidado renal, parcialmente hidrolizado.

Figura 3. Ecografía vejiga: Epitelio de transición conservado, presencia de ligero sedimento y contenido anecoico compatible con orina, Fuente propia: 2023

TOMOGRAFÍA COMPUTARIZADA

Contamos con **tomógrafo** para el diagnóstico de **nuestros pacientes** y está disponible como **centro de referencia.**

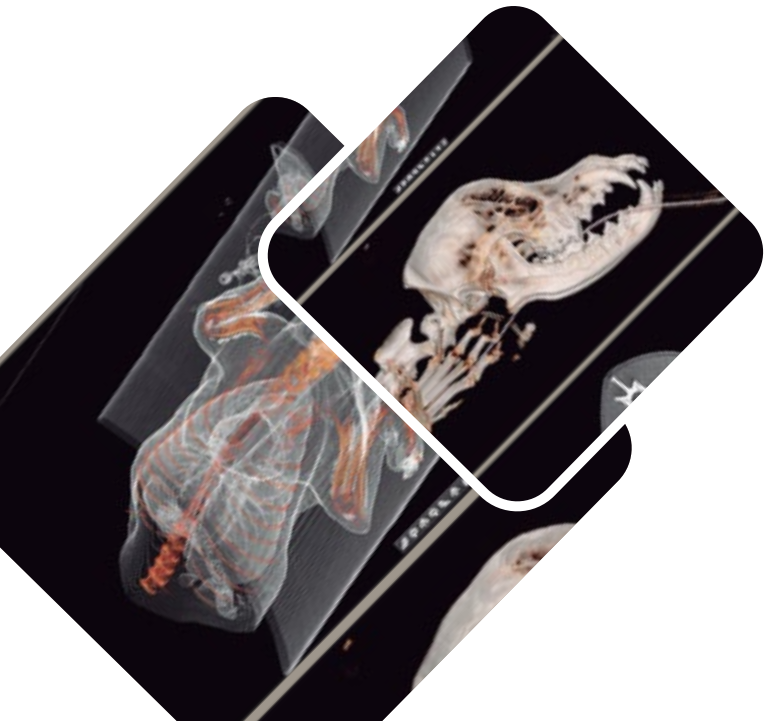

Programa tu cita:

55 8848 4081 ó
55 5655 9330 Ext. 250

Dirección:

Zapotecas 29, colonia Tlalcoligia,
CP. 14430, Tlalpan, CDMX

Figura 4. Ecografía riñón derecho: Morfología renal de 4.58 cm x 2.81 cm, relación cortico-medular 0.56 cm x 0.61, mostrando ligera atrofia cortical y desplazado por alto contenido de gas intestinal. Fuente propia, 2023.

Figura 5. Ecografía de estómago, morfología conservada, con engrosamiento y lesiones hipoecoicas de la mucosa gástrica, Fuente propia, 2023.

Figura 6. Ecografía estomacal, nótese el engrosamiento de mucosa. Fuente propia, 2023

Figura 7. Ecografía de bazo, presencia de bordes redondeados y parénquima con zonas de ecogenicidad difusa descrito por la flecha, por lo que se recomendó punción de bazo para descartar neoplasias o procesos inflamatorios infiltrativos. Fuente propia, 2023

Figura 8. Ecografía de cuerpo de bazo, nótese la presencia de bordes conservados. Fuente propia, 2023

Figura 9. Ecografía del riñón izquierdo, morfología renal de 3.99 cm x 2.70 cm, relación cortico-medular 0.58 cm x 0.61, ligera atrofia cortical, Fuente propia. 2023

Figura 11. Ecografía de hígado, presencia de bordes ligeramente redondeados, parénquima conservado. Fuente propia, 2023

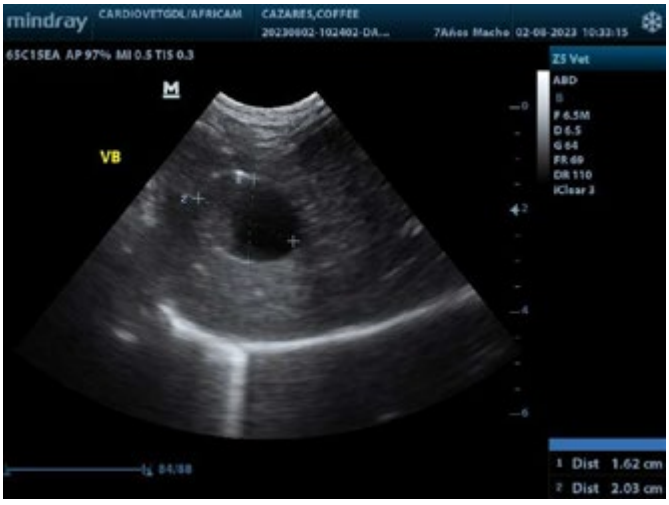

Figura 10. Ecografía de vesícula biliar, morfología ligeramente dilatada, con presencia moderada de sedimento biliar, así como contenido anecoico compatible con ácidos biliares. Fuente propia, 2023

Figura 12. Ecografía de válvula pulmonar, Doppler demostrando resistencia al incrementar la presión pulmonar; mayor a 2 mmHg. Fuente propia, 2023

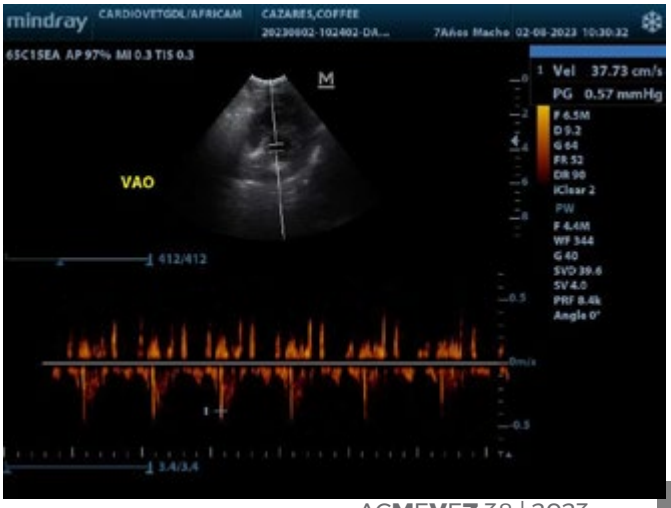

Figura 13. Ecografía aórtica, notándose valores convencionales de velocidad y presión ante Doppler. Fuente propia, 2023

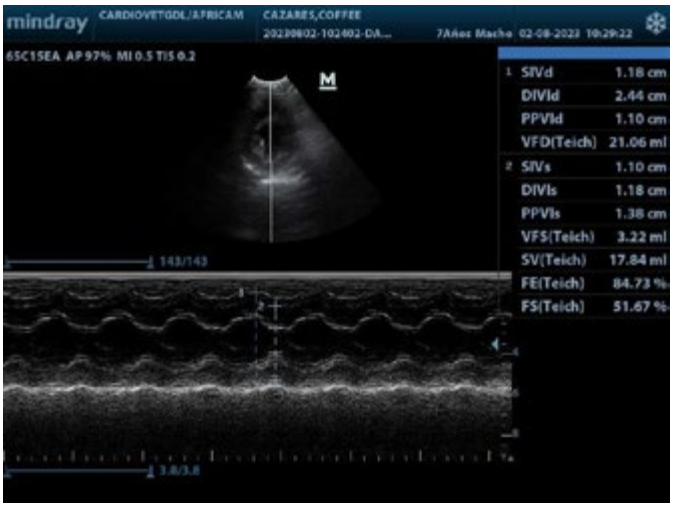

Figura 14. Corte transverso del ventrículo izquierdo, notándose fracción de eyección conservada y acortamiento ligeramente aumentado. Fuente propia, 2023

Figura 15. Ecografía de medición entre el diámetro del AI / AO, rangos conservados. Fuente propia, 2023

Figura 16. Ecografía longitudinal a 4 cámaras, notándose regurgitación tricúspidea y de forma secundaria, lesiones pleurales. Fuente propia, 2023

Figura 17. Ecografía con corte longitudinal a 4 cámaras, nótese que hay un ligero engrosamiento de la VM clasificando como valvulopatía ACVIM B1, sin embargo, los cambios no propician una alteración en hemodinamia, Fuente propia, 2023

Figura 18. Relación ventricular entre VD/VI disminuida, secundaria al cuadro de resistencia pulmonar. Fuente propia, 2023

Figura 19. Relación ventricular disminuida, segunda toma de verificación. Fuente propia, 2023

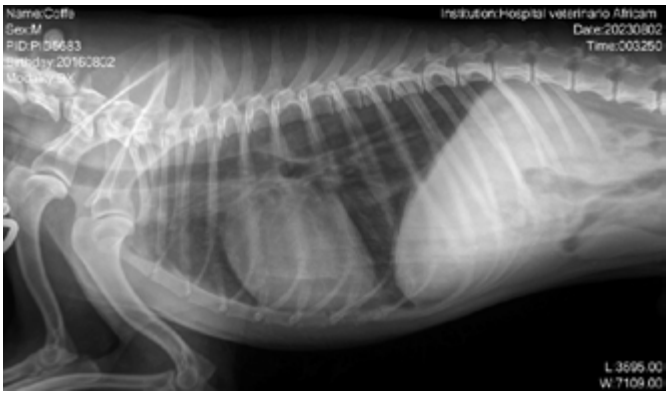

Figura 20. Placa radiográfica Latero lateral izquierda, observándose patrón bronquial. Fuente propia 2023

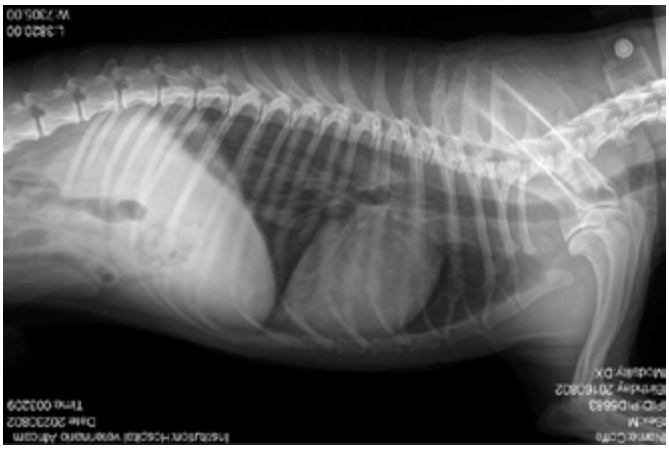

Figura 21. Placa radiográfica Latero lateral derecha, observándose patrón bronquial, Fuente propia, 2023

Mostrando mejoría notable del cuadro clínico en las próximas 24 h después de la hospitalización, por lo que se dio de alta a las 48 h, después de su ingreso. Se sugirieron realizar las pruebas faltantes como Punción de aguja fina, (PAF) de Bazo, Prueba serológica y búsqueda por frotis sanguíneo ótico de hemoparásitos, biomarcador SDMA y Examen general de orina, (EGO), sin embargo, por situación económica de los propietarios, aún no se han realizado, empero, a comunicación de los propietarios el paciente se muestra, según expresión de ellos, en “óptimas condiciones”, aunque se volvieron a sugerir dichos laboratoriales. Finalmente, los diagnósticos que se pudieron confirmar son:

- Enfermedad Valvular Mixomatosa Crónica Mitral ACVIM B1, con riesgo mínimo de edema pulmonar cardiogénico descompensatorio.
- Cuadro neumónico crónico, etiología por confirmar, aunque es presuntivo a proceso inflamatorio crónico.
- Gastroenteropatía crónica, etiología por confirmar.

Los diagnósticos que se mantienen como presuntivos son:

- Hemoparasitosis.
- Atelectasia o cuadro neumónico complicado con fibrosis inicial.
- Neoplasia en bazo, celularidad por confirmar.

Discusión:

La forma en cómo es posible delimitar y confirmar la presencia de las patologías descritas en este caso clínico, radica de la demostración de los siguientes parámetros y criterios, así como generar la presuntiva manifestación de los diagnósticos diferenciales.

En el caso de la Enfermedad Valvular Mixomatosa Crónica Mitral ACVIM B1, la prueba diagnóstica principal radica de la elaboración de un ecocardiograma mostrando los siguientes criterios:

- Ligero engrosamiento de la valva septal perteneciente a la válvula mitral, no mostrando aún signos severos de regurgitación dado a la elaboración de la ecografía Doppler color en donde se delimita estabilidad hemodinámica, sin embargo, ya existe una degeneración de esta catalogando la presencia de la enfermedad. (Figura17).[1,2]
- Relación AI/AO conservado, (Relación 1:1.45 rango límite), siendo en el paciente de 1:1.37, por lo que se considera que el riesgo de la formación de edema pulmonar aún es mínimo ya que a pesar de que existe una ligera sobrecarga de volumen en el AI, aún esta no genera incremento de presión hidrostática (Fig. 15).[1,2]
- Relación VI/VD disminuida, (Relación convencional 1:3), siendo en el paciente 1:2.28, siendo esto generado por la resistencia del parénquima pulmonar secundaria al cuadro neumónico que se presenta en el paciente, siendo incluso un parámetro de inicios de hipertensión pulmonar secundaria a la misma etiología neumónica. (Figura 18 y 19) [1,2,4,5]
- Regurgitación ligera de la valva tricúspide secundaria a la resistencia del parénquima pulmonar, (Figura 16)[1,2,5]
- Durante la exploración física se detecta soplo 2/6 en donde el punto de máxima intensidad se localiza en el hemitórax izquierdo en la región mitral.[1,2]

En los criterios establecidos para delimitar el cuadro neumónico crónico radica del cuadro clínico como la tos persistente, evolución del cuadro de aproximadamente seis meses, aunque los propietarios discutían si el tiempo era mayor por procesos pulsátiles en la manifestación del cuadro, intolerancia al ejercicio con evolución del tiempo similar, saturación PO2 menor al 90 %, temperatura conservada, así como los siguientes criterios obtenidos por estudios de laboratorio e imagenología:

- Se aprecia una neutrofilia y linfocitos reactivos, lo que hace referencia a un proceso inflamatorio, sin embargo, dada la naturaleza y comportamiento del cuadro clínico, así como de la no respuesta por parte de la alta gama de antibióticos brindados, se delimita que es una respuesta inmunológica crónica, así como de la alteración presuntiva que se tiene en los diagnósticos diferenciales, (Figura 1).[4,5,9]
- Patrón bronquial en ambos hemitórax difusos en lobulaciones pulmonares, (Figuras 20 y 21).[4,5]

Los criterios que se pueden establecer para delimitar la presencia del cuadro clínico radica en un proceso inflamatorio crónico, así como del establecimiento de los diagnósticos diferenciales como la hemoparasitosis, que también se pueden demostrar con los siguientes parámetros:

Alteraciones renales agudas secundarias al proceso patológico, notándose la presencia de incremento de Urea, Hipoalbuminemia, (tras la realización de un examen general de orina,

prueba SDMA, así como una prueba de rección de proteína en orina mejor conocida como reacción de Heller), pudieran delimitar la presencia de filtración proteica a nivel glomerular, la presencia de hiperfosfatemia e hipokalemia, refieren a un desequilibrio hidroelectrolítico, que si bien hasta el momento no se aprecia de forma grave, puede delimitarse como fases iniciales de una alteración renal con alto potencial de generarse como nefropatía crónica. De igual forma es posible mencionar que en ambos riñones a nivel ecográfico es posible observar una ligera atrofia cortical, ya que en canídeos debe ser 1:1, por lo que comprueba la presencia de lesiones renales, (Figuras 2, 4 y 9).[11,12]

La presencia de un proceso gastroentérico crónico radica de lesiones hipoecoicas en la mucosa gástrica las cuales usualmente son infiltrativas, así como del cuadro clínico descrito previamente, (Figuras 4 y 6).[13]

Finalmente, la propuesta presuntiva de la presencia de hemoparásitos radica de la trombocitopenia, la hipohemoglobinemia, así como de las alteraciones morfológicas en el eritrocito presentes en el hemograma, la íntima correlación que existe por la patología hemática, ante la presencia de estos, propiciando un cuadro inmunológico crónico, así como la presencia de lesiones ecográficas en el bazo, que, si bien por el momento no son muy notorias, la presencia de éstas puede detonar la formación de un hemangiosarcoma (Figuras 1, 7 y 8).[14,15,16]

Conclusiones:

El desarrollo de la gama de enfermedades de este paciente ha evolucionado de forma favorable en cuanto el estado anímico y homeostático del paciente, también es imperativo reconocer que faltan diversas pruebas para mantener un cuadro integral de todas las anomalías. Sin embargo, se pudo confirmar el diagnóstico de Enfermedad Valvular Mixomatosa Crónica Mitral ACVIM B1, con riesgo mínimo de edema pulmonar cardiogénico descompensatorio. Es importante establecer diagnósticos precisos y de especialidad, desde las primeras valoraciones clínicas con la finalidad de reducir la ventana sin un diagnóstico definitivo o al menos presuntivo lo más asertivo posible para brindar una terapéutica adecuada para el paciente y que este no pierda la capacidad de mantener la homeostasis. Finalmente, este caso el cual ingresó al hospital por un cuadro neumónico, hace referencia a que es evidente la búsqueda de más proyectos de investigación clínica en diversas áreas como lo son inmunología, cardiología, infectología y desde luego neumología, ya que al menos hasta la actualidad, el profesional de la salud veterinaria se ha enfocado en el desarrollo de procedimientos quirúrgicos ortopédicos o medicina en dermatología, dejando de lado el conocimiento de otras áreas de especialidad, las cuales no son de mucho interés para el veterinario, por lo que se hace imprescindible fomentar el interés por otras áreas médicas que no son “comunes” en las ciencias veterinarias.

Bibliografía:

1. Smith, P. (2006). Management of chronic degenerative mitral valve disease in dogs. In Practice, 28(7), 376–383. https://doi.org/10.1136/inpract.28.7.376
2. Keene, B. W., Atkins, C. E., Bonagura, J. D., Fox, P. R., Häggström, J., Fuentes, V. L., Oyama, M. A., Rush, J. E., Stepien, R., & Uechi, M. (2019). ACVIM consensus guidelines for the diagnosis and treatment of myxomatous mitral valve disease in dogs. Journal of Veterinary Internal Medicine, 33(3), 1127–1140. https://doi.org/10.1111/jvim.15488
3. Centro de Conservación de Manatíes del Caribe, Animal Anatomy and Physiology 1. (n.d.). Lesson 3 Cardiovascular, Lymphatic, and Respiratory Systems Chapters 8, 9, 10. Retrieved June 16, 2023, from http://manatipr.org/wp-content/uploads/2019/08/Powerpoint-3-Cardiovascular-Lymphatic-and-Respiratory-Systems.pdf.
4. Webb, J. A., & Armstrong, J. (2002). Fibrosis pulmonar idiopática crónica en un west highland white terrier. ECG Veterinaria, 43(9), 703-705.
5. Hospital Veterinario Atlántico. (2021, 16 diciembre). Neumonía intersticial idiopática en un perro: a propósito de un caso clínico. - Hospital Veterinario 4 de octubre. Hospital Veterinario 4 de octubre - Hospital veterinario de referencia en Galicia. https://www.hospitalveterinario4octubre.com/neumonia-intersticial-idiopatica-en-un-perro-a-proposito-de-un-caso-clinico/
6. Paolinelli, G. P. (2013). Principios físicos e indicaciones clínicas del ultrasonido doppler. Revista Médica Clínica Las Condes, 24(1), 139–148. https://doi.org/10.1016/s0716-8640(13)70139-1
7. Meder, A. R., Adagio, L. M., Romero, J. E., Lattanzi, L. D., & Wheeler, J. T. (2011). Asociación entre la relación Ao/AI - Ao/VID en caninos con valvulopatía mitral adquirida. Ciencia Veterinaria, 13(1).
8. Federation Cynologique Internationale (AISBL). (2014, November 3). Perros de compañía. Retrieved September 6, 2023, from https://www.fci.be/Nomenclature/Standards/172g09-es.pdf
9. Giménez, E. G. (2022, febrero). Linfocitos reactivos - Tesis presentada a la Academia de Ciencias y Tecnología como requisito para obtención de la especialización de Posgrado LATOSENSU en Hematología Clínica y Laboratorial. Ciencia News. Recuperado 5 de noviembre de 2023, de https://www.ciencianews.com.br/arquivos/ACET/IMAGENS/biblioteca-digital/hematologia/serie_branca/Alteracoes_reacionais_de_leucocitos/30-Linfocitos%20Reactivos%20-%20Emilio%20Gabriel%20Gim%C3%A9nez%20Ocampos.pdf
10. Esparragoza, J. K. P., & Fernández, M. P. (2019). Protocolo diagnóstico de la proteinuria. Medicine - Programa de Formación Médica Continuada Acreditado. https://doi.org/10.1016/j.med.2019.05.033
11. Dandekar. (2004). Practicals and viva in medical biochemistry. Elsevier India.
12. Hospital Veterinario Los Madrazo, Vanguardia Veterinaria, Ecografía abdominal Sistema urogenital, Revista Vanguardia Veterinaria. Hospital Veterinario, Los Madrazo (s. f.). Vanguardia Vet. https://www.vanguardiaveterinaria.com.mx/ecografia-abdominal-sistema-urogeni
13. Díez, N., García, I., & Plaza, P. (2004). Ecografía del tracto gastrointestinal en pequeños animales. A.V.E.P.A. - Asociación de Veterinarios Españoles Especialistas en Pequeños Animales, 24(2), 87-96. https://ddd.uab.cat/pub/clivetpeqani/11307064v24n2/11307064v24n2p87.pdf
14. Adachi, K., Tateishi, M., Horii, Y., Nagatomo, H., Shimizu, T. y Makimura, S. 1994. Elevated erythrocyte-bound IgG value in dogs with clinical Babesia gibsoni infection. J Vet Med Sci. 56: 757-759.
15. Cárdenas R. & Vanguardia Veterinaria, Evaluación de los parámetros hematológicos de caninos infectados naturalmente con hemoparásitos, tratados con dipropionato de imidocarb asociado a cianocobalamina. (s. f.). Vanguardia Vet. https://www.vanguardiaveterinaria.com.mx/evaluacion-de-los-parametros-hematologicos-de-caninos-infectados-naturalmente-con-hemoparasitos
16. American College of Veterinary Surgeons. (2023, 15 mayo). Tumores esplénicos - American College of Veterinary Surgeons. https://www.acvs.org/es/small-animal/splenic-masses/

Dedicatoria:

- A mi amada hija Daniela Abril Mendoza León
- Al amor de mi vida la Dra. Alejandra Grajeda Parra
- A mi maestro en cardiología Dr. Francisco Javier Herrera Molina
- A mis tutores Dra. Maricela Ayala, Dra. Deyanira Ojeda y Dr. Sergio Simental

XIII CONGRESO VETERINARIO DE GUADALAJARA

MAYO 23, 24 y 25

COVEG 2024

CONFERENCIAS • PLÁTICAS MAGISTRALES • CARTELES CIENTÍFICOS
WORKSHOP • TALLERES DE ESPECIALIDAD • ÁREA COMERCIAL
PRESEA LOBO DORADO • EVENTOS SOCIALES

ConcerVet · veterinaria · CVOEG · ACMEVEZ · AMVZACJ A.C. · GUADALAJARA · SQUENDA

INFORMES: amvzacj@outlook.com / leonel_angel@hotmail.com
Teléfono: 33 36 44 64 42 / Cel.: 33 2331 5725 / 33 3506 0638

LA PIEL, CONSIDERACIONES EN DERMATOLOGÍA GERIÁTRICA DE PERROS Y GATOS

MVZ. EMCPyG. MMVZ.
Gerardo Alberto Hernández Alberto[1]

[1] Medicina interna y geriatría en perros y gatos; practica privada CDMX.
healge1203@gmail.com

PALABRAS CLAVE: perros, gatos, piel, dermatología,geriátricos

INTRODUCCIÓN

Quizá la piel es el lugar en el que más podemos notar el envejecimiento, la envoltura con la que nos presentamos y relacionamos con el mundo, órgano extenso (hasta 16 % de nuestro peso total) que está a la vista de todos, en contacto directo con el ambiente y sus agresiones, es el testigo inequívoco del paso del tiempo en las personas. Las arrugas y las canas son el símbolo obvio de la vejez. El envejecimiento de este órgano excepcional que es nuestra barrera contra el ambiente, controla la temperatura y nos da información por sensibilidad, fundamentalmente es a través de dos vertientes: las alteraciones en la colágena o tejido conjuntivo y el daño provocado por la exposición a los rayos ultravioleta. El tejido conjuntivo que está diseminado en todo el cuerpo (constituye 40 % de todos los tejidos) es el fundamento de la piel y le da el aspecto suave y elástico que todos apreciamos; los cambios que se generan a través del tiempo y alteran la producción de esta sustancia originan que las bandas de elastina que antes se organizaban en una banda firme de tres hilos formando unidades helicoidales, proporcionando flexibilidad y resistencia, ya no estén organizadas uniformemente; entrecruzamientos, deformidades y deshilachamientos son el resultado de alteraciones en la biología molecular, tanto relacionados con el proceso de envejecimiento como con el daño solar. Estas alteraciones se reflejan en la piel adelgazada y poco flexible. La colágena también pierde sus propiedades bioquímicas de hidrosolubilidad dando el aspecto reseco. Las radiaciones ultravioletas dañan en forma directa y permanente los mecanismos de transcripción en las células dérmicas, los daños son acumulativos, lo que lleva paulatinamente a una destrucción parcial de la matriz, dando como resultado la producción de capas dérmicas con células sanas y células alteradas que han perdido su forma habitual y afectan la armonía en la uniformidad de los mantos que van desplazándose al exterior. Las células defectuosas dan el aspecto característico de la piel envejecida, en la cual se ha perdido la tersura y suavidad habitual de la piel, transformándola en áspera y descamativa, este fenómeno es llamado fotoenvejecimiento y quizá sea aún más importante que el envejecimiento fisiológico dérmico. Además, estas células alteradas son irritantes, lo que explica al menos en parte, la sensibilidad

y prurito comunes en la vejez. Las radiaciones también producen alteraciones en la producción de colágena. En los casos extremos se denomina elastosis solar (observada como xerosis y marcadas arrugas de tipo romboidal en la nuca, típicas de personas dedicadas al campo).

El proceso de envejecimiento también produce un importante adelgazamiento de la unión dermoepidérmica, lo que explica la predisposición a ampollas (penfigoide) y abrasiones fáciles (púrpura senil o de Batenam). La regeneración disminuye por lo menos 50%, lo que hace que la parte tres. Problemas comunes en aparatos y sistemas, peculiaridades en el paciente envejecido cicatrización sea más lenta (por razones poco claras en los viejos, mayores de 85 años la cicatrización es efectiva). Hay menos producción de sebo, aunque las unidades funcionales no parecen afectadas anatómicamente, las glándulas sudoríparas disminuyen en número y función, lo que contribuye a la tendencia desreguladora de la temperatura en la edad avanzada. Los melanocitos disminuyen produciendo pigmentaciones irregulares (p. ej., las "manchas de la edad" en el dorso y las canas). Las células de Langerhans también disminuyen y ocasionan una respuesta alterada al proceso inflamatorio y a la respuesta inmunitaria. Finalmente, los vasos sanguíneos también están afectados dando como resultado palidez, alteraciones de la temperatura y problemas en la cicatrización. El pelo en general se adelgaza y disminuye en cantidad, se dice que a los 50 años el 50 % de las personas tiene al menos 50 % del pelo gris; en contraposición, algunas mujeres experimentan, con el aumento de la testosterona, aparición de vello en la cara y tendencia a la alopecia de tipo masculino. Las uñas se engrosan y cambian al color amarillento o gris, se hacen frágiles, sobre todo en los pies; cuando ocurre en extremo se denomina onicogrifosis y se requiere un meticuloso trabajo de podología para mantenerlas en buenas condiciones.

FISIOPATOLOGÍA DEL ENVEJECIMIENTO CUTÁNEO

La mayoría de los cambios cutáneos resultan de mudanzas moleculares y celulares que aún no se conocen en su totalidad. Se han planteado teorías que explicarían el envejecimiento cutáneo como la teoría de senescencia celular, disminución de la capacidad de reparación del ADN y pérdida de telómeros, mutación del ADN mitocondrial y estrés oxidativo entre otras[3]. En fibroblastos senescentes hay una regulación hacia abajo de genes como el c-fos y el helix-loop-helix Id-1 e Id-2 y del factor de transcripción E2F. Otras proteínas se encuentran sobreexpresadas como los inhibidores de ciclinas p21 y p16. Por otro lado, hay aumento de la expresión de interleucina [1]. Otros cambios notables son la disminución de producción del ARN de elastina, disminución

en los inhibidores tisulares de metaloproteinasas (MMP), de síntesis de procolágeno I y III, y de la vía del factor de transcripción β (TGFβ), mediador fundamental en la producción de colágeno[3]. El envejecimiento cutáneo también genera reducción de la expresión de genes involucrados en la producción de colesterol y ácidos grasos libres.

El rol hormonal en el envejecimiento ha sido estudiado en mujeres menopáusicas: al exponer sebocitos humanos a una concentración hormonal similar a la de una mujer de 60 años, se ve que estos producen menos lípidos que al exponerlos a niveles hormonales de una mujer de 20 años.[3] Estos hallazgos han sido corroborados clínicamente al medir la elasticidad de la piel del antebrazo en mujeres posmenopáusicas sometidas a terapia hormonal de reemplazo (THR) o a raloxifeno; estas mujeres aumentaron significativamente la elasticidad del antebrazo después de 12 meses de tratamiento.[4,5]

Las alteraciones moleculares anteriormente expuestas se traducen clínicamente en los cambios físicos y funcionales de la piel asociados a la edad: alteraciones de la permeabilidad, manutención de la temperatura, balance hidroelectrolítico, funciones sensoriales y la piel como órgano endocrino.[3]

PERMEABILIDAD

Con la edad, la piel pierde la función homeostática de permeabilidad, pérdida que se acentúa en las zonas dañadas por el sol. Esta alteración se debe a la disminución en la síntesis de lípidos y de colesterol del estrato córneo. Así, la piel se torna más susceptible al daño mecánico y a las infecciones.

CURACIÓN DE HERIDAS

La disminución en la capacidad de curación de heridas se explicaría por un aumento en las MMP, disminución de estrógenos, alteración de la vía del TGFβ, disminución de la expresión de fibronectina y aumento de mediadores inflamatorios.

ANGIOGÉNESIS

Este proceso se ve afectado críticamente con la edad. Hay una disminución del calibre y número de vasos dérmicos, lo que se manifiesta clínicamente como piel fría y disminución del aporte de nutrientes, quedando propensos a ulceraciones cutáneas.

FUNCIÓN INMUNE

El número de células presentadoras de antígenos de la piel disminuye progresivamente con la edad desde 1.200/mm^3 hasta aproximadamente 800/mm^3. Además, estas células inmunológicas sufren cambios morfológicos y funcionales, generando menor respuesta a la estimulación del factor de necrosis tumoral α (TNFα). Estos hallazgos podrían explicar la alteración de la función inmunológica cutánea en los adultos mayores.

LIPOGÉNESIS

Las glándulas sebáceas pierden su estructura y función, lo que lleva a una disminución de la capa lipídica y xerosis. Este punto será tratado más adelante.

SÍNTESIS DE VITAMINA D

La piel es el principal sitio de síntesis de la vitamina D3 mediada por radiación UVB. La vitamina D tiene su papel en el metabolismo óseo, inmunológico e induce diferenciación celular, entre otros. Con la edad la capacidad de producir vitamina D disminuye debido a la reducción de su precursor, un derivado del colesterol que se reduce en un 50 % desde los 20 a los 80 años.

SUDORACIÓN

Los adultos mayores producen menos sudor, por lo que la función termorreguladora cutánea se altera.

PROBLEMAS DE LA PIEL FRECUENTES EN LA EDAD AVANZADA

Telangiectasias: manchas rubí y lagunas azules, relacionadas con las alteraciones de los vasos, no son problemáticas y sólo se tratan por razones estéticas. Lesiones verrugosas de varias naturalezas tienden a presentarse con mayor frecuencia, la forma llamada acrocordones con pequeñas verrugas colgantes aparece en sitios de roce y flexión o en los párpados, es posible que haya sangrados con algún traumatismo.

Queratosis seborreicas: son lesiones hiperpigmentadas verrugosas de tamaños variados que aparecen en el tórax y en la cara, crecen con rapidez y se diseminan, si bien no son problemáticas suelen removerse con curetaje por razones estéticas. Cuando aparecen en forma repentina en cantidades sensibles se denomina signo de Leser-Trélat y puede ser una manifestación paraneoplásica.

Queratosis actínica: se trata de un daño importante relacionado con la exposición ultravioleta, por lo que se observa en las áreas expuestas al sol, especialmente la cara, donde hay importante xerosis, lesiones descamativas y de sangrado fácil en plaquitas de diferentes tamaños, zonas de eritema, atrofia, prurito e hiperpigmentación. Se sabe que estas alteraciones pueden constituir lesiones premalignas, ya que en las alteraciones descritas con frecuencia se asientan neoplasias. Son molestas, poco atractivas y peligrosas, por lo tanto, se recomiendan tratamientos como la aplicación de 5-fluorouracilo para disminuirlas, además de la vigilancia de lesiones tumorales que también deben ser removidas quirúrgicamente lo antes posible.

Elastoidosis nodular (síndrome de Favre-Racouchot): en pieles expuestas al sol pueden aparecer sobre todo alrededor de los ojos lesiones caracterizadas por puntilleo negro (comedones abiertos) o blanco (milia o comedones cerrados), estos quistes pueden crecer considerablemente, si bien son inofensivos, su remoción con curetaje da un aspecto limpio a la cara.

Los xantomas son las formas mayores y menos uniformes de depósitos grasos tanto relacionados con el sol como con hiperlipidemia.

Léntigo: se trata de manchas irregulares de diferentes tamaños que aparecen por la exposición al sol. El llamado benigno o solar, se reconoce como manchas de la edad y no representa riesgo, puede atenuarse con preparaciones que disminuyen la pigmentación, en tanto la forma maligna o melánica representa un melanoma in situ, la mancha crece con rapidez y en forma irregular. En estos casos debe realizarse una biopsia y la remoción quirúrgica amplia.

Tumores malignos: en la piel el tumor más frecuente es el carcinoma basocelular que en su forma limitada y sin afectación profunda se denomina enfermedad de Bowen, existe el espinocelular que tiende a ser un tanto más invasor, por último, el melanoma que tiende a presentarse en lugares de roce (de especial precaución son los nevos de unión en plantas de los pies que deben ser removidos) y en personas blancas que se han expuesto exageradamente al sol. La revisión sistemática de la piel por un dermatólogo es importante en personas con alto riesgo. Es importante recordar que existe el melanoma amelánico, un reto diagnóstico.

Eccemas: lesiones dérmicas inflamatorias, se presentan con mucha frecuencia en la piel envejecida y sobre todo en personas atópicas por naturaleza. Se caracterizan por placas eritematosas que tienen un microvesiculado, son exudativas y descaman, a veces se producen por irritación y contacto (dermatitis de contacto),

otras se relacionan a reacciones alérgicas. Pueden encontrarse en cualquier parte del cuerpo. La piel adelgazada del viejo es especialmente sensible. El cuidado suave con emolientes y dosis bajas de corticoides es lo indicado, además de eliminar el estímulo que lo provoca.

Queilitis angular: es el proceso de ulceración de los ángulos de la boca, más frecuente en pacientes sin dientes, sedados o dependientes, se produce por maceración al quedar saliva atrapada entre los pliegues.

Eritemas: el enrojecimiento de la piel puede significar un problema leve o llegar a tener orígenes graves, tal es el caso de las lesiones iniciales de las úlceras por presión o el eritema multiforme (precursor del síndrome de Stevens.

Debe considerarse posibilidad de un problema serio subyacente (p. ej., neoplasia maligna). Ulceraciones: muchos problemas sistémicos, en presencia de los cambios por el envejecimiento tanto en la piel como en los vasos, favorecen la ulceración (por diabetes, estasis venosa o inmovilidad), el tratamiento debe estar orientado a mejorar el origen del problema y localmente se recomiendan limpieza y prudencia, ya que es común que se apliquen una gran cantidad de cosas, generalmente inútiles, que sólo contribuyen a la desesperanza. Los problemas crónicos como dermatitis atópica, rosácea, soriasis, dermatitis solar, etc., probablemente empeorarán al avanzar la edad y tornarse el individuo y su piel más vulnerables.

LA PIEL EN LA INMOVILIDAD

El abatimiento funcional es una de las temidas consecuencias de enfermedad en geriatría y puede ser temporal o definitivo, cuando el paciente depende de otros para su cuidado, los mecanismos naturales de limpieza y desgaste de la piel se afectan, se hace aún más vulnerable a toda clase de problemas agregados. La descamación es menor y se acumulan capas de queratina que producen irritaciones y prurito, la hidratación suele ser menor (aun con cuidadores esmerados) y aumenta la xerosis. La falta de movimiento produce presiones, fricciones y roturas que llevan como última consecuencia a las úlceras de presión. La incontinencia irrita directamente la piel, la humedad predispone a infecciones oportunistas. El estado de nutrición se deteriora y favorece cambios adversos. La higiene a pesar de ser cuidadosa no se compara con la de un paciente funcional. El cuidador a cargo seguramente invertirá mucho tiempo en estas actividades, de hecho el estado de la piel refleja la calidad de los cuidados.

Limpieza, lubricación, movimiento, nutrición, hidratación, todo contribuye al aspecto agradable, la aceptación y conservación de una sensación de dignidad.

La piel delicada por el envejecimiento se irrita con facilidad. El uso de medicamentos justificados o no, puede generar reacciones inmunológicas serias que al generalizarse se comportan como una alteración intensa a la homeostasis y pueden terminar con la vida. No es raro observar el eritema fijo por fármacos que se caracteriza por una mancha eritematosa oscura que siempre se presenta en el mismo lugar y está relacionada con la reacción a medicamentos, muchos están implicados pero los AINE, los inhibidores de la ECA y los calcioantagonistas son culpables comunes. En estos casos habrá que ser muy cuidadoso con la terapia seleccionada, el uso de antihistamínicos suele ser muy difícil pues se suma a otras medicaciones y la afectación del sistema nervioso central es frecuente. No será bueno usar clorfenamina. Mejores opciones serían la lorantadina por lapsos cortos, en cuanto a la difenhidramina y la hidroxicina, la dosis debe ser baja y quizá sólo por la noche, los riesgos de efectos adversos e interacciones son altos. Sin duda los casos graves requieren manejo con esteroides sistémicos.

Problemas infecciosos: muchas son las alteraciones de orden infeccioso en una piel que ha

perdido sus mecanismos básicos de defensa y que además tiene que sostener otros problemas de salud que afectan finalmente la piel. Las invasiones por hongos, en especial candidiasis en zonas húmedas o por incontinencia y uso de pañales, se solucionan con limpieza gentil con agua de avena, preparados con corticoesteroides y antibióticos.

Prurito: justificado ampliamente por el proceso de envejecimiento de la piel y sus alteraciones, en ocasiones representa un signo de trastornos más serios reflejando problemas sistémicos no reconocidos como la eritrocitosis, la neoplasia oculta, alteraciones metabólicas, ansiedad, etc. En el prurito no siempre el exceso es lo mejor, los preparados ligeros (lociones, linimento oleocalcáreo, exfoliantes) y no los densos grasosos dan mejores resultados. Es bueno asesorar sobre el uso de jabón (sin irritantes y sólo para zonas críticas) y evitar el exceso de limpieza. A veces son necesarios antihistamínicos y corticoesteroides por tiempos cortos.

Problemas comunes en aparatos y sistemas, peculiaridades en el paciente envejecido

RECURSOS COSMÉTICOS

El manejo de recursos cosméticos dermatológicos debe ser hecho por profesionales calificados, o sea dermatólogos. La industria antienvejecimiento y de belleza es tan grande que existen muchas personas presumiblemente competentes cuyas intervenciones podrían resultar en catástrofes. Partimos del hecho de que no se puede evitar el envejecimiento y que la obsesión por disimularlo lleva a más problemas que beneficios. La mayor parte de los productos promocionados no tienen ninguna utilidad, excepto para el que recoge las ganancias. La dermatología moderna dispone de muchos recursos como la criogenia, el láser, electrólisis, nuevas sustancias, etc., que pueden ayudar en problemas específicos, a un mejor aspecto y a una piel más saludable. Buena parte de la belleza depende de la salud y de la actitud positiva. Si se encuentra una obsesión por la cosmética probablemente haya aspectos de la vida del paciente que requieran mucha más atención.

Finalmente en el contexto de la prevención los cuidados de la piel son de toda la vida, la exposición prudente al sol, evitándola entre las 10:00 y 15:00 h, el uso de bloqueadores solares con factores de protección leves para pieles pigmentadas y altas para pieles en riesgo (el factor de protección solar 15 es lo adecuado, más allá de eso la protección mejora poco y el precio se incrementa desproporcionadamente). Es difícil convencer a los jóvenes del daño por radiación ultravioleta ya que experimentan quemaduras por sol y luego parecen tener nuevamente una piel sana, generalmente no creen que el daño se acumula y que los resultados se verán a largo plazo. Otro tanto ocurre con el tabaquismo que daña la piel poco a poco y sólo se nota después de algún tiempo. La revisión de la piel periódicamente para descubrir lesiones premalignas o malignas es importante, más aún para personas que sufren de daño solar previo o tienen lunares, en tales circunstancias la revisión debe hacerse anual y, si hay sospechas, con más frecuencia; varias veces habrá que realizar biopsias y reseciones de una o varias lesiones. Tratamientos tópicos Si bien siempre el manejo de la piel ha de ser delicado, la piel envejecida lo requiere aún más. La suavidad en los tratamientos es esencial, por ejemplo, la muy conocida pasta de Lassar no pocas veces ocasiona denudación al tratarla de limpiar. Son preferibles los preparados fluidos y ligeros, el exceso de manipulación trae otras lesiones las más de las veces, regímenes demasiado complicados resultan una carga imposible de realizar. Se debe reducir al máximo el tratamiento y ser extremadamente delicado.

BIBLIOGRAFÍA

1. Gilchrest B. Geriatric Dermatology Part I. Clinics in Geriatric Medicine, Vol 17 Num 4, November 2001.
2. Gilchrest B. Geriatric Dermatology Part II. Clinics in Geriatric Medicine, Vol 18 Num 1, February 2002.
3. Korting GW, Geriatric Dermatology. Saunders, 1980. Norman R, Geriatric Dermatology. Parthenon Pub. 2001. Sullivan JR, Shear NH: Drug eruptions and other adverse drug effects in aged skin. Clinics in geriatric Medicine 2002: 18;21.

FEDERACIÓN·CANOFILA·MEXICANA·AC

¿Ya practicaste
estudios de ADN
a tus perros para
detectar posibles
enfermedades hereditarias?

Usa esta herramienta para contribuir con la salud y bienestar de tus perros.

Mayor información:
55.5655.9330 extensión **251**
o bien al correo:
adn@fcm.mx

FOBIAS SONORAS EN PERROS DOMÉSTICOS (*CANIS LUPUS FAMILIARIS*)

MVZ, EMCV (Etología Clínica)
Amellalli Ramírez Ruiz

PALABRAS CLAVE: fobias, miedo, ansiedad, etología, perros

1. Generalidades

1.1 Miedo

El miedo es un estado emocional desagradable que se presenta cuando hay una amenaza o peligro externo percibido como real.[3,7]

El miedo se ha reconocido en varias especies de animales vertebrados, por lo que los perros no son la excepción y se considera una respuesta básica de adaptación al ambiente, ya que el miedo ayuda a evadir o a defenderse de estímulos del ambiente que pueden ser peligrosos, lo cual da como resultado una mayor probabilidad de sobrevivir.[1,3]

1.2 Ansiedad

La ansiedad es la sensación anticipada de un peligro de origen desconocido o imaginario, o bien un repliegue ante la incertidumbre, que da como resultado reacciones psicológicas o fisiológicas similares al miedo; es decir, durante la ansiedad hay una tendencia a experimentar una sensación similar al miedo, pero cuando aún no se manifiesta una advertencia explícita, simplemente hay anticipación ante la posibilidad de que aparezca una amenaza.[2,6]

Por lo anterior, la ansiedad puede ocurrir al estar en un ambiente parecido a alguno en el que anteriormente se haya experimentado miedo, o bien, al enfrentarse a un ambiente que constantemente cambia, volviéndose impredecible.[3]

1.3 Fobia

Una fobia es una respuesta de miedo excesivo, súbito y persistente ante un estímulo específico. La exposición a un estímulo que genera fobia, suele ser una experiencia altamente significativa, por lo que la respuesta extrema de miedo se desarrolla de forma muy rápida.[6]

Cuando reexperimentan lo que les genera la fobia, esta respuesta de miedo extremo puede manifestarse incluso antes del momento en que aparece ese estímulo[4,6], pues al ser una experiencia tan significativa para ellos, los perros asocian todas las cosas que aparecieron previamente a lo que los asustó tanto y comienzan a estresarse desde que éstas aparecen.

Un ejemplo de lo anterior se puede observar cuando un perro que le tiene fobia a los truenos comienza a sentirse incómodo y estresado desde que el cielo se nubla, ya que logró relacionar con los truenos todos los cambios de luz, temperatura, presión, humedad, etc., que se presentan en el ambiente antes de que llueva.

1.4 Fobia sonora

Una vez que entendimos lo que es una fobia, podemos aterrizar que las fobias sonoras, como su nombre lo indica, son respuestas de miedo profundo, persistente y excesivo ante uno o más sonidos. Esta respuesta puede iniciar antes de escuchar el sonido y mantenerse incluso después de que el sonido haya terminado.[3,6]

Los sonidos que suelen causar más frecuentemente este tipo de respuestas en los perros son: pirotecnia, truenos y armas de fuego.[4,8]

Aunque una fobia sonora se puede presentar en cualquier perro, hay ciertas razas que se encuentran genéticamente predispuestas a presentar este problema, como lo son: perros de pastoreo, razas tipo terrier y todas aquellas que se desarrollaron para la actividad de cacería.[2,10] Lo anterior se debe a que estos animales fueron seleccionados genéticamente para hacer ciertas tareas para las cuales se requería un sentido del oído muy agudo, por lo que se fueron reproduciendo durante muchos años únicamente los perros con mejor oído, lo que dio como resultado que en la actualidad, después de varias generaciones, este tipo de razas tiendan a ser más sensibles del oído.[10]

2. Signos clínicos de miedo y fobia ante sonidos

2.1 Cambios conductuales

Es posible encontrar uno o más de los siguientes signos conductuales.[2, 3, 6, 8]

- Hipervigilancia
- Búsqueda de escondites y/o atención humana
- Deambulación
- Destrucción de objetos cercanos
- Permanencia prolongada en un escondite
- Gemidos
- Llanto
- Ladridos
- Agresión al intentar retirarlo del sitio de escondite
- Intentos de escape (destrucción parcial o total de barreras físicas o saltos por ventanas, puertas, rejas, etc.)

2.2 Cambios fisiológicos

Los signos conductuales podrían ir acompañados de estos perfiles[2,3,8]

- Taquicardia
- Midriasis
- Tensión muscular
- Jadeo
- Salivación
- Vómito
- Diarrea
- Estreñimiento
- Hematoquecia
- Oligorexia o anorexia
- Tremores musculares
- Orina o defecación durante el evento

2.3 Signos de miedo

Los perros con miedo a sonidos pueden expresar uno o más de los signos anteriormente mencionados manteniendo las conductas normales de mantenimiento, como: alimentarse, hidratarse, orinar o defecar en los sitios habituales, descansar y dormir a pesar del evento sonoro.

Además, los perros con miedo a sonidos suelen manifestar estas respuestas únicamente durante el sonido, por lo que no exhiben señales de estrés de manera anticipada ni mucho tiempo después de que termina el evento sonoro.

2.4 Signos de fobia

Como se mencionó con anterioridad, la fobia es un miedo que ya ha dejado de ser adaptativo, por lo que, a diferencia del miedo, no les permite expresar conductas normales de mantenimiento, de tal manera que pueden observarse cambios en el apetito, la eliminación, el descanso y el sueño; antes, durante y mucho después del evento sonoro.[3,6]

3. Recomendaciones durante los eventos sonoros

3.1 Proveer un refugio

Observar detenidamente al perro, si tiende a refugiarse en algún punto específico de la casa, va a ser necesario que se le provea en este lugar una superficie cómoda donde pueda recostarse por periodos largos.[3,6]

Para que esto sea algo normal para el perro, será necesario que esta superficie siempre se encuentre disponible en el sitio de refugio, incluso cuando no haya un evento sonoro.

Para aumentar el uso de este refugio, es necesario que todos los días se coloquen en ese lugar estímulos agradables para el paciente, como: comida, juguetes, golosinas, etc.[3,6]

Finalmente, para aumentar la sensación de seguridad del perro en este sitio, se puede crear una atmósfera más obscura colocando encima una manta, pues esto tiende a aumentar la sensación de aislamiento y escondite que el perro busca en los eventos sonoros.

Si el perro no busca refugio, será necesario poner la superficie cómoda a un lado de donde se encuentren los tutores, mas no encima de ellos.

3.2 Aislar los sonidos

Otro punto importante en la creación de un espacio seguro para el paciente, va a ser la reducción de la percepción del sonido del exterior, por lo que será necesario cerrar ventanas, puertas y cortinas de la habitación donde se encuentre el perro, a fin de disminuir su percepción de los sonidos externos.[3]

Puede ayudar la colocación de algún material aislante en las ventanas y puertas, como: esponja, cartón y/o telas gruesas.

3.3 Enmascarar los sonidos

Además de reducir la percepción de los sonidos externos, también es de mucha ayuda enmascararlos, por lo que será necesario colocar música relajante en la habitación donde se encuentre el perro, a volumen alto, lo suficiente para que no se escuche el sonido del exterior.[3,6]

Es importante que el tipo de música que se coloque en los eventos sonoros, se le ponga también en situaciones en las que estén presentes los sonidos que generan miedo, esto con el fin de que la música sea un estímulo normal en la vida del perro y no una señal inequívoca de que habrá sonidos aterradores.

3.4 Estimulación olfativa

Algo que puede complementar los manejos anteriores es el uso de substancias odoríferas que tienen un efecto calmante en nuestros perros. Algunas opciones son las feromonas sintéticas de apaciguamiento canino y difusores de aceites esenciales como: lavanda, copaiba, caléndula y manzanilla.[4]

Al igual que la música, es importante que estas substancias se coloquen de manera habitual en la vida del paciente, en situaciones en las que no haya sonidos aterradores para el perro.

3.5 Contracondicionamiento

Finalmente, un punto importante de este manejo es que el paciente rompa la asociación de los sonidos con estrés y sensaciones desagradables, por lo que un ejercicio que se puede aplicar es lanzar trozos pequeños de un alimento altamente valioso para el paciente hacia el sitio de refugio[3,6]; no obstante, es de suma importancia que el perro no se percate que la comida viene de las personas.

Es muy probable que este ejercicio no se pueda llevar a cabo con todos los pacientes, puesto queaquellos que a menudo tienen fobia, no suelen consumir alimento durante los eventos sonoros que los aterran.

4. Tratamiento

El tratamiento de las fobias sonoras es un proceso paulatino, que consiste en diversos ejercicios de condicionamiento clásico y operante, los cuales se enfocan en cambiar la percepción que los pacientes tienen de este tipo de sonidos.[3,4,6,9]

Las técnicas más usadas para tratar esta fobia es la desensibilización sistemática, la cual consiste en exponer al paciente de manera muy gradual a estos sonidos. A menudo, esta técnica de

modificación conductual se acompaña de un contracondicionamiento, el cual consiste en agregar algo muy agradable para el paciente mientras se realiza el ejercicio anterior.[3,4,9]

Para que el tratamiento funcione es necesario que se diseñe un programa de modificación conductual específico e individualizado para cada paciente,[9] de acuerdo con su historia temprana, su estilo de vida y sus experiencias, por lo que es necesario acudir a consulta con un etólogo clínico.

5. Prevención

La mejor herramienta en cualquier área de la medicina es la prevención, y la etología clínica no es la excepción, por lo que es de suma importancia brindar a los cachorros una sociabilización adecuada.

Entre la 3ª y la 12ª semana de edad, los cachorros experimentan un desarrollo neuronal tan importante que es probablemente el periodo en el que más aprenderán en toda su vida, pues forman un esquema emocional y cognitivo sobre el ambiente físico y social en el que se encuentren, a este periodo se le conoce como "sociabilización temprana".[5]

Durante la sociabilización temprana los cachorros tienen curiosidad y disposición para explorar e interactuar con todo lo que los rodea, por lo que es la etapa ideal para que se expongan de manera gradual al ambiente en el que pasarán la mayor parte de su vida, incluyendo: objetos, lugares, olores, sonidos, rutinas e individuos.[5]

Una exposición gradual y amigable a los sonidos de pirotecnia, tormentas y cualquier otro ruido en el periodo de sociabilización temprana es una manera de prevenir las fobias sonoras.

6. Referencias bibliográficas

1. Araujo, J., de Rivera, C., Landsberg, G., Adams, P., Milgram, N. Development and validation of a novel laboratory model of sound-induced fear and anxiety in Beagle dogs. Journal of Veterinary Behavior 8 (2013) 204–212.
2. Blackwell, E., Bradshaw, J., Casey, R. Fear responses to noises in domestic dogs: Prevalence, risk factors and co-occurrence with other fear related behavior. Applied Animal Behaviour Science 145 (2013) 15–25.
3. Horwitz, D. Blackwell's Five-Minute Veterinary Consult Clinical Companion Canine and Feline Behavior. 2° Edition. USA: Wiley Blackwell. 2018.
4. Levine, E., Ramos, D., Mills, D. A prospective study of two self-help CD based desensitization and counter-conditioning programmes with the use of Dog Appeasing Pheromone for the treatment of firework fears in dogs (*Canis familiaris*). Applied Animal Behaviour Science. 105 (2007) 311–329
5. Lindsay, S, Handbook of Applied Dog Behavior and Training. Vol. 1. USA: Blackwell Publishing. 2000.
6. Overall, K. Manual of Clinical Behavioral Medicine for Dogs and Cats.1a Edition. Canadá: Elsevier Inc. 2013.
7. Stellato, A., Flint, H., Widowski, T., Serpell, J., Niel, L. Assessment of fear-related behaviours displayed by companion dogs (*Canis familiaris*) in response to social and non-social stimuli. Applied Animal Behaviour Science 188 (2017) 84-90.
8. Souza, F. C.; Martins Maccariello, C.; Penteado Martins Dias, D.; Aparecida dos Santos Almeida, N.; Alves de Medeiros, M. Autonomic, endocrine and behavioural responses to thunder in laboratory and companion dogs. Physiology and Behavior 169 (2017) 208-215.
9. Struyf, D.; Hermans, D.; Vervliet, B.; Maximizing the generalization of fear extinction: Exposures to a peak generalization stimulus. Behaviour Research and Therapy 111 (2018) 1-8.
10. Storengen, L.; Lingaas, F.; Noise sensitivity in 17 dog breeds: Prevalence, breed risk and correlation with fear in other situations. Applied Animal Behaviour Science 171 (2015) 152–160.

CENTRO DE REPRODUCCIÓN CANINA

BANCO DE SEMEN
FEDERACIÓN CANÓFILA MEXICANA

El Centro de Reproducción está abierta al público en general ofreciendo servicios especializados como son:

- EVALUACIÓN DEL MACHO Y HEMBRA
- EVALUACIÓN DE SEMEN
- CITOLOGÍA VAGINAL
- DIAGNÓSTICO DE GESTACIÓN
- MEDICIÓN DE NIVELES HORMONALES
- CESÁREAS
- INSEMINACIÓN ARTIFICIAL
- DIAGNÓSTICO POR IMAGEN

www.clinica.fcm.mx T: 55 5655 9330 Ext 100
E: clinica@fcm.mx

Horario de Atención:
Lunes a viernes: 09.00 a 14:00 y de 15:00 a 18:00 hrs.
Sábados: 9:00 a 13:00 horas.
Dirección: Zapotecas 29, colonia Tlalcoligia,
CP. 14430, Tlalpan, Ciudad de México.

FISIOTERAPIA Y REHABILITACIÓN ANIMAL

Abierto al público en general,
ofreciendo los tratamientos de especialidad:

- Laserterapia
- Magnetoterapia
- Electroterapia
- Hidroterapia
- Ultrasonido terapéutico
- Cinesiterapia

Agenda tu cita
Tel: 55 5655 9330 Ext 250 Directo: 55 8848 4081
Horario de atención:
Lunes a viernes de 9:00 a 14:00 y de 15:00 a 18:00 horas
Sábados de 9:00 a 13:00 horas

www.clinica.fcm.mx